Henrieta **ŠIDLOVÁ**

Jozef **ŠIDLO**

VŠEOBECNÉ PRINCÍPY CYTOPATOLÓGIE

UNIVERZITA KOMENSKÉHO V BRATISLAVE, LEKÁRSKA FAKULTA

VŠEOBECNÉ PRINCÍPY CYTOPATOLÓGIE

Autori:

© Dr. med. univ. MUDr. Henrieta Šidlová, PhD.

Slovenská zdravotnícka univerzita v Bratislave, Lekárska fakulta,
Ústav patologickej anatómie

© doc. Dr. med. univ. MUDr. Jozef Šidlo, CSc., MPH, FIALM

Univerzita Komenského v Bratislave, Lekárska fakulta, Ústav súdneho lekárstva

© Dr. med. univ. MUDr. Henrieta Šidlová, PhD.
© doc. Dr. med. univ. MUDr. Jozef Šidlo, CSc., MPH, FIALM
Univerzita Komenského v Bratislave, Lekárska fakulta, 2021
Vydala Univerzita Komenského v Bratislave vo Vydavateľstve UK

Rozsah strán 104; 5,03 AH
1. vydanie, publikované online

Recenzenti: Dr. h. c. prof. MUDr. Štefan Galbavý, DrSc.
prof. RNDr. Ivan Varga, PhD. et PhD.

ISBN 978-80-223-5145-4

OBSAH

ÚVOD **5**
1 BUNKA AKO ZÁKLADNÁ JEDNOTKA **6**
1.1 Bunkové jadro (karyon, nucleus) 6
1.1.1 Jadierko (nucleolus) *6*
1.2 Cytoplazma 7
1.3 Organely 7
2 HISTÓRIA SVETOVEJ A SLOVENSKEJ KLINICKEJ CYTOLÓGIE **10**
3 ÚLOHA CYTOPATOLÓGIE **13**
3.1 Využitie cytopatológie 13
3.2 Komplikácie 13
3.3 Výhody 14
3.4 Limity a nevýhody 14
4 PREDANALYTICKÁ FÁZA **16**
4.1 Odber materiálu 16
4.1.1 Spontánna exfoliácia *16*
4.1.2 Umelá exfoliácia *17*
4.1.3 Tenkoihlová aspirácia *19*
4.1.4 Odtlačková cytológia *19*
4.1.5 „Scrape“ - zoškrabovacia cytológia *20*
4.1.6 „Cytoscrape“ *20*
4.1.7 „Squash“ rozterová cytológia *23*
4.1.8 Cytológia v tekutom médiu (Liquid Based Cytology, LBC) *23*
4.1.9 Cytocentrifugácia *25*
4.1.10 Cytoblok *26*
4.2 Fixácia 33
4.2.1 Základné princípy *33*
4.2.2 Predfixácia *35*
4.2.3 Hemolyzujúce metódy fixovania *35*
4.3 Farbenie 36
4.3.1 Farbenie May-Grünwald-Giemsa *37*
4.3.2 Giemsa *37*
4.3.3 Diff-Quik (DQ) *38*
4.3.4 Farbenie podľa Papanicolaoua *38*

4.3.5 Ekologická modifikácia PAP farbenia (Eco-Pap test) ... *41*
4.4 Montovanie ... 42
4.5 Praktické poznámky ... 43
4.5.1 Zhotovenie náterov ... *44*
4.5.2 Odber a spracovanie aspirátov zo štítnej žľazy ... *44*
4.5.3 Odber a spracovanie močovej cytológie ... *45*
4.5.4 Odber a spracovanie pľúcnej cytológie ... *46*
5 ANALYTICKÁ FÁZA ... 48
5.1 Základné cytomorfologické charakteristiky ... 48
5.2 Praktické poznámky k onkocytodiagnostike ... 48
5.3 Výsledok cytologického vyšetrenia ... 55
5.3.1 Faktory ovplyvňujúce výsledok ... *56*
5.4 ROSE – rapid on site evaluation ... 56
6 ORGANIZÁCIA PRÁCE V LABORATÓRIU ... 58
7 KONTROLA KVALITY ... 59
8 ONKOGENÉZA A ZÁKLADY ONKOPATOLÓGIE ... 62
8.1 Správanie a charakteristiky nádorov ... 63
8.2 Šírenie malígnych nádorov ... 65
8.3 Diagnostika nádorov ... 67
8.3.1 Diagnostika pomocou zobrazovacích metód ... *67*
8.3.2 Biochemické nádorové markery ... *67*
8.3.3 Tkanivová diagnostika ... *68*
8.4 Epidemiológia nádorových ochorení ... 69
8.5 Etiológia nádorov ... 69
8.6 Základy molekulovej kancerogenézy ... 71
8.6.1 Základná koncepcia ... *71*
8.6.2 Mutácie onkogénov ... *72*
8.6.3 Mutácie supresorových génov ... *72*
8.6.4 Epigenetické zmeny ... *72*
8.6.5 Znaky nádorového fenotypu ... *73*
9 MOLEKULOVÁ CYTOPATOLÓGIA ... 75
9.1 Cervikálna cytológia ... 77
9.2 Cytológia štítnej žľazy ... 79
9.3 Pľúcna cytológia ... 80
9.4 Močová cytológia ... 81

10 AUTOMATIZÁCIA V CYTODIAGNOSTIKE 82
10.1 Automatizácia v predanalytickej fáze 82
10.2 Automatizácia v analytickej fáze 82
10.2.1 Prehľad 82
10.2.2 Historický prehľad 84
10.2.3 Automatizovaný skríning – súčasnosť 85
11 TELECYTOLÓGIA 88
12 FORENZNÉ ASPEKTY V CYTODIAGNOSTIKE *(Jozef Šidlo)* **..... 90**
12.1 Príčiny sporných výsledkov 90
12.1.1 Príčiny falošne negatívnych záverov 90
12.1.2 Príčiny falošne pozitívnych záverov 91
12.2 Cytologické vyšetrenie v súdnom spore 91
12.3 Forenzná cytológia 93
ZÁVER 95
LITERATÚRA 96
ZOZNAM SKRATIEK 101
ZOZNAM OBRÁZKOV, SCHÉM A TABULIEK 103

ÚVOD

Cytopatológia /syn. diagnostická cytológia, klinická cytológia/ skúma patologické zmeny a ochorenia na bunkovej úrovni, na jednotlivých bunkách a ich skupinách relatívne vytrhnutých z ich priestorového kontextu, tak ako sme zvyknutí v bioptickom preparáte. Na rozdiel od biopsie, je diagnostika založená na hodnotení buniek a ich skupín, ktoré si napriek absencii zobrazených tkanivových vzťahov zachovávajú charakteristickú cytomorfológiu jednotlivých buniek, ich skupiniek vo vzájomných typických súvislostiach. V neposlednom rade je významným aj fakt, že na rozdiel od histologického preparátu vo forme 2D obrazu, sa v cytológii nezriedka stretáme s 3D obrazcami. Ide o jasne definovanú diagnostickú disciplínu, ktorá je neoddeliteľnou súčasťou diagnostiky a tiež rutínnej práce laboratória klinickej patológie a patológa. Cytologický materiál je jedinečný svojou neopakovateľnosťou a originálnosťou. Odráža konkrétny stav pacienta v reálnom čase odberu. Cytologické vyšetrenie je ako prebioptická metóda dôležitou modalitou v diagnostickom procese, podieľa sa na menežmente pacienta a nezriedka aj rozhodovaní o liečbe. Nespornými výhodami sú nízke náklady, rýchlosť a malá invazivita a predurčujú ju na skvelý nástroj skríningu, predovšetkým skríningu karcinómu krčka maternice. Medicína sa presúva do molekulovej úrovne a k menej invazívnym metódam, patológ je konfrontovaný s čoraz menším množstvom cieľových štruktúr, a toto je práve morfologické pole, v ktorom sa cytodiagnostik výborne orientuje. Cytologický materiál je vhodným substrátom pre aplikáciu moderných metód spracovania a napriek názorom mnohých skeptikov sa ukazuje, že tento trend podporuje budúcnosť a perspektívu cytológie.

Predkladaná učebnica je študijným materiálom určeným pre pregraduálne štúdium medicínskych a zdravotníckych odborov a postgraduálne štúdium lekárov v morfologických disciplínach a zdravotníckych laborantov. Vítaným benefitom bude, keď v nej nájdu odpovede na otázky aj lekári z iných odborov. Ambíciou autorky bolo ponúknuť ucelený prehľad princípov cytopatológie, zosumarizovať informácie vhodné pre každodennú prax v cytologickom laboratóriu a informovať o súčasných možnostiach a trendoch cytodiagnostiky. Zároveň chcela vyplniť medzeru učebného textu na tému klinickej cytológie, ktorý nebol v slovenskom jazyku v takejto forme publikovaný dvadsať rokov. Texty sú celkom netradične rozšírené o tematiku forenzných aspektov cytológie a úvodu do forenznej cytológie spracovanú spoluautorom. Použitá obrazová dokumentácia je z archívu autorky. Autori dúfajú, že učebnica otvorí dvere do sveta cytológie všetkým, ktorí sa s ňou zoznamujú, ale aj tým, ktorí si potrebujú niečo zopakovať, či vyhľadať.

1 BUNKA AKO ZÁKLADNÁ JEDNOTKA

Bunka (cellula) je základná morfologická a funkčná jednotka živého organizmu schopná plniť všetky životné funkcie živej hmoty. Ľudský organizmus je zložený približne z 10^{14} buniek. Medzi najmenšie bunky nášho tela patria neuróny v zrnitej vrstve kôry mozočka (stratum granulosum cerebelli), ktorých priemer je len 4 – 5 µm a malé lymfocyty s priemerom okolo 6 – 7 µm, naopak najväčšou bunkou je ženský oocyt (120 – 150 µm). Sú tvorené takmer identickými komponentami, ich diferenciácia mení tvar aj funkciu. Skladajú sa z jadra a cytoplazmy.

1.1 Bunkové jadro (karyon, nucleus)

Bunkové jadro ako vizuálne najnápadnejšia organela je riadiacim, koordinačným a kontrolným centrom, ktorého činnosť je kódovaná v chromozómoch. Jadro je obalené jadrovým obalom (lat. tegumentum nucleare) a obsahuje chromatín a jadierko. Jadrový obal ohraničuje jadro od cytoplazmy a pozostáva z vonkajšej jadrovej membrány, perinukleárneho priestoru a vnútornej jadrovej membrány. V elektrónovom mikroskope pozorovateľnými ako dve osmiofilné lipoproteínové membrány, ktoré sú spojené v miestach jadrových pórov, a ktoré slúžia na transport vysokomolekulových látok. Priestor medzi nimi sa nazýva perinukleárna cisterna. Štruktúry jadra „plávajú“ v amorfnej hmote – karyoplazme. Dominantnou zložkou jadra sú chromozómy, ktoré sú nositeľmi genetickej informácie. V období pokoja – medzi dvomi deleniami (interfáza) sú chromozómy dešpiralizované, hydratované a väčšia časť je nevizualizovaná, s výnimkou dehydrovaných a špiralizovaných úsekov, ktoré vo svetelnom mikroskope pozorujeme ako chromatínové granuly. Chromatín je tvorený DNA a prevažne bázickými histónmi, či inými bielkovinami. Vo svetelnom mikroskope je za normálnych okolností chromatínová štruktúra jemne zrnitá, práškovitá alebo hrubšia (kondenzovaná a hrudkovitá). Funkciou jadra je zabezpečenie replikácie bunky a syntéza bielkovín – je bohaté na nukleové kyseliny (NK).

1.1.1 Jadierko (nucleolus)

Jadierko je dynamická štruktúra, ktorá sa nachádza v karyoplazme a nie je ohraničená membránou. Počet aj forma závisí od aktivity bunky: počas delenia mizne a opäť sa vizualizuje v dcérskych bunkách. Jeho funkciou je syntéza ribozómovej RNA a tvorba podjednotiek ribozómov. Je veľmi nápadné, až prominujúce v bunkách s vysokou proliferačnou aktivitou, v rastúcich ako aj nádorových bunkách.

1.2 Cytoplazma

Je priesvitná bezfarebná homogénna hmota, v ktorej sa nachádzajú početné funkčné štruktúry bunky - organely, metabolické depozity a iné. Taktiež obklopuje jadro. Obsahuje albumíny, vodu a množstvo organických a anorganických látok. Táto hmota umožňuje a reguluje výmenu látok s okolitým prostredím a je od neho odseparovaná cytoplazmatickou membránou.

Plazmatická membrána: funguje ako semipermeabilná bariéra, zložená z lipidickej dvojvrstvy a v nej „plávajúcich“ proteínov, ktoré sú zodpovedné za funkčné vlastnosti membrány. Lipoproteínová membrána je prototyp, podľa ktorého sú vytvorené aj iné membránové štruktúry bunky. Prostredníctvom nej dochádza k výmene iónov a látok ako pasívne, tak aktívne (Na+, K+, Cl). Zároveň sa aktívnym procesom endocytózy a exocytózy dostávajú dnu a von rôzne látky.

Pinocytóza: je proces pohlcovania tekutín invagináciou plazmatickej membrány vo forme pinocytárnych vačkov.

Fagocytóza: proces pohlcovania častíc, na túto činnosť sú špecializované niektoré bunky: makrofágy, polynukleárne leukocyty. Tieto fagocytujú okrem pevných častíc a pigmentov (siderofágy hemosiderín, prachové častice...) aj niektoré baktérie, protozoa, plesne, poškodené bunky. Pohltený mikroorganizmus/obsah je vo fagocytickej vakuole vystavený obsahu lyzozómu, ktorý ho vo väčšine prípadov zničí.

Exocytóza: ako proces vyprázdňovania, umožňuje vyprázdniť častice do extracelulárneho priestoru bez zmeny kontinuity bunkovej membrány. Týmto spôsobom sa vyprázdňujú sekrečné bunky v exokrinnej časti pankreasu, mliečnych či slinných žliaz.

1.3 Organely

Organely sú špecializované štruktúry bunky umiestnené v cytoplazme.

Ribozómy: najmenšie organely bunky sa intenzívne zúčastňujú proteosyntézy. Cytoplazma na ne bohatá, u buniek vysoko proliferačne a metabolicky aktívnych, je bazofilná (vyšší obsah RNA). Môžu sa v cytoplazme vyskytovať voľne alebo naviazané na endoplazmatické retikulum (ER).

Endoplazmatické retikulum (ER): je trojrozmerný systém membrán (stavba opísaná vyššie), kanálikov a váčkov, ktorého objem varíruje podľa metabolickej aktivity. Spolu s ribozómami a GA sa zúčastňuje na tvorbe proteínov, je však aj centrom na tvorbu lipidov, či sacharidov (žľazové bunky). Zrnité alebo hrubé ER je na povrchu nositeľom ribozómov, v ktorých prebieha proteosyntéza. Hladké ER je funkčne spojené s Golgiho aparátom (GA), je bez ribozómov.

Golgiho aparát (GA): je sieť diskovitých cisterien a váčkov v bezprostrednej blízkosti jadra, ktorú možno vizualizovať impregnáciou dusičnanom strieborným, oxidom osmičelým alebo enzymatickými metódami a pozorovať v SM (svetelnom mikroskope). Kooperuje s ER pri tvorbe a finálnej úprave sekrétov. Je dobre vyvinutý u buniek sekrečných, napr. cylindrický epitel endocervixu alebo endometria.

Mitochondrie: nazývame aj energetické zásobárne bunky. Ide o zrniečkové alebo tyčinkovité útvary pozorovateľné v svetelnom mikroskope, farbia sa Heidenheinovým hematxylínom. V bunkách s vysokou metabolickou aktivitou /hepatocyty, kardiomyocyty, onkocyty.../ sú početné. Hlavnou úlohou mitochondrií je získavanie a uvoľňovanie energie. Sú tvorené dvoma membránami, ktoré formujú záhyby, tzv. kristy, na ktorých sú mitochondriálne ribozómy. Mitochondrie majú vlastnú DNA, ktorá pripomína bakteriálnu.

Lyzozómy: sú organely intracelulárneho trávenia dokázateľné Gömöriho metódou na dôkaz kyslých fosfatáz, impregnáciou striebrom, často pozitívne v PAS farbení. Charakterizuje ich vysoký obsah kyslých fosfatáz a množstvo ďalších hydroláz. Ich úlohou je enzymatické odbúravanie substancií. Pri poškodení bunky dochádza k uvoľneniu ich obsahu do bunky a autolýze – samonatráveniu. Za bežných okolností ako cytolyzozómy napomáhajú odbúravaniu zvyškov organel v autofagických lyzozómoch, alebo ako fagolyzozómy v histiocytoch, neutrofilných leukocytoch odbúravajú častice prachu, mikroorganizmy, atď. Nestráviteľné zvyšky sú ako depozity uschované v bunke (žlčové pigmenty, lipofuscín...).

Mikrofibrily: sú zložené z vláknitých makromolekúl a ide o vláknité štruktúry: tonofilamenty, cytoskelet a mikrotubuly.

Riasinky a bičíky (cilia a flagella): ide o pohyblivé výbežky bunkového povrchu, ktorých centrom sú mikrotubuly. Ich stavba je v obidvoch štruktúrach zhodná, na proximálnom konci sú opatrené bazálnym telieskom – podobné centriolu. Riasinkové bunky majú na povrchu veľký počet cílií, bičíkové bunky sú opatrené väčšinou jedným bičíkom (napr. Trichomonas vaginalis ich má však viac).

Mikrofilamenty: tvorí ich aktín a zčasti sú viazané na myozín, zmenou polarity vyvolávajú pohyb bunky.

Bunkové inklúzie: sú produktami bunkového metabolizmu, ktoré sa môžu trvale alebo dočasne deponovať v bunke. Ide o endogénne látky: lipidy, glykogén, sekrečné granuly, rôzne kryštalické látky. Glykogén môžeme dokázať Bestovým karmínom alebo PAS reakciou. Bunky s vysokým obsahom glykogénu sú svetloeozinofilné. Lipidy majú vzhľad kvapôčok, opticky prázdnych vakuol, ktoré môžu vypľňať celú bunku a dislokovať jadro na okraj. V zmrazených preparátoch sa neutrálne tuky farbia Sudanovou čerňou alebo olejovou červenou.

Pigmenty: sú látky s vlastným zafarbením. Rozlišujeme pigmenty endogénne a exogénne. Exogénne sa dostávajú do bunky zvonku. Endogénne pigmenty vznikajú v samotnom tele a vznikajú jeho metabolickou činnosťou ako pigmenty autogénne /lipofuscín, melanín/ alebo hematogénne /hemosiderín, hematoidín, žlčové farbivá/ vznikajúce spracovaním a degradáciou hemoglobínu.

2 HISTÓRIA SVETOVEJ A SLOVENSKEJ KLINICKEJ CYTOLÓGIE

Cytodiagnostika prešla kľukatou historickou ani nie 200 ročnou cestou, na ktorej nemožno nespomenúť dôležité míľniky a nezabudnuteľné osobnosti. Pred 19. storočím nebola mikroskopická diagnostika akceptovaná a docenená, avšak s technickým pokrokom sa vyvíjali aj cytologické a histologické techniky, ktoré umožnili ďalšie pozorovania a úspechy.

Na začiatku r. 1830 sa celá história začala odtlačkovými preparátmi a sporadickými vyšetreniami sedimentu rôznych telesných tekutín. V roku 1920 bola postupne do praxe zavádzaná aj aspirácia a exfoliatívna cytológia. **Johannes Müller** (1801 – 1858) z Berlína, pozoroval v mikroskope bunky karcinómu získané zoškrabaním z povrchu excidovaného tumoru v r. 1838. Svoje pozorovania buniek karcinómu prsníka aj osteosarkómu bohato ilustračne dokumentoval. **V r. 1843** boli pozorované bunky karcinómu krčka maternice a preparáty z fistulujúceho malígneho tumoru glandula parotis. O rok neskôr boli publikované bunky karcinómu prsníka, sarkóm mandibuly, ako aj mäkko tkanivový tumor. Ten istý autor v r. 1846 opísal a ilustroval nádorové bunky v spúte pacienta s karcinómom pľúc. Nemecký patológ **Herman Lebert** (1813 – 1878) zozbieral cytologické preparáty z výpotkov, tracheobronchiálnych sekrétov a moču. Jeho atlas z roku 1845, vydaný v Paríži, obsahoval 250 ilustrácií, ktoré zaznamenal z mikroskopu vtedy novou Daquereho technikou. Ďalšou osobnosťou v histórii cytológie bol **James Paget** (1814 – 1879), ktorý vyhotovoval nátery po aspiráciii nádorov prsníka ihlou, rok 1853. Malígne bunky v moči boli diagnostikované v r. 1856, z uretry v r. 1869 a okolo roku 1890 sa stalo mikroskopické vyšetrenie moču rutínnou diagnostickou metódou. Rovnako sa ňou stalo aj vyšetrenie spúta a vyšetrenie ascitickej tekutiny na dôkaz peritoneálnej karcinomatózy. Zároveň boli získané malígne bunky z cerebrospinálneho moku (r. 1904). Veľký zlom nastal v r. 1920: vyšla prvá monografia klinickej cytológie publikovaná v Španielsku. Následne **James Ewing** (1866 – 1943) predstavil aspiračnú cytológiu v New York City, **Aurel Babes** (1886 – 1961) a **George Papanicolaou** (1883 – 1962) publikovali v New York City o detekcii karcinómu krčka maternice z vaginálneho steru. Medicínske osobnosti spočiatku ignorovali ich prácu takmer 20 rokov. Medzitým sa rozšírilo cytologické vyšetrenie do viacerých medicínskych disciplín. Cytológiu a to predovšetkým aspiračnú, mimoriadne úspešne popularizoval **James Ewing** s kolektívom a podarilo sa mu ju zaviesť do diagnostiky povrchových aj hlboko uložených lézií. Aspiračná cytológia sa stala rutínnou dennou diagnostickou metódou laboratória patológie. **Ewing** a **Papanicolau** pracovali v rôznych inštitúciách na tej ulici: Ewing v Memorial Hospital for Cancer and Allied Diseases a Papanicolau v Hospital Cornell Medical School. Práve tam

v r.1941 a 1943 Papanicolau a Traut so spolupracovníkmi publikovali svoju epochálnu prácu o diagnostike karcinómu krčka maternice z vaginálneho steru s prezentáciou polychromatického farbenia. Popularizoval a rozšíril túto farbiacu techniku pôvodne použitú pri vaginálnom stere aj na ostatné typy cytologií. Právom je preto považovaný za otca modernej cytológie a skríningu krčka maternice. Prvé monografie sa objavili v r. 1940, v 50-tych rokoch boli publikované dalšie podstatné práce o cytológii maternice a iných lokalitách samotným Papanicolauom aj inými autormi. Zároveň začali vznikať národné a medzinárodné cytologické spoločnosti a bol založený časopis **Acta Cytologica**. Nastal veľký rozvoj diagnostických techník na získanie materiálu, rozvíjala sa cytológia zo sterov bradavky, aspiráty štítnej žľazy, zavádzali sa nové pojmy a termíny.

Ďalšou významnou osobnosťou bol **Leopold Koss**, patológ Memorial Hospital for Cancer and Allied Diseases a študent Papanicolaoua a Ewinga, ktorý v roku 1961 vydal prvú obsiahlu učebnicu cytopatológie, ktorá sa stala štandardným textom pre cytológov dodnes. Predstavil v nej stručný a výstižný vtedy najmodernejší prehľad exfoliatívnej a aspiračnej cytológie s prihliadnutím k histologickému charakteru lézií. V 60–tych rokoch bola cytológia akceptovaná ako nová disciplína v patológii a v nasledujúcich desaťročiach sa rozšírila do všetkých oblastí medicíny aj v súvislosti s rozvojom diagnostických zobrazovacích metód. V 80-tych rokoch nastal rozmach práve aspiračnej cytológie, nasledoval vývoj techník cytológie do tekutého média a automatizovaného skríningového systému v rokoch 90-tych. Jedným z najvýnamnejších cytológov týchto čias bol **prof. George L. Wied**, profesor patológie v Chicagu a blízky spolupracovník Papanicolaoua. Zasvätil svoj život výučbe cytológie na medzinárodnej úrovni, organizoval „tutoriály“ v rámci Medzinárodnej akadémie cytológie (I.A.C) a nezištne pomáhal krajinám so sťaženou cestou do sveta cytológie. Jeho meno sa preto spája aj s československou cytológiou, keďže podporil snahy československých gynekocytológov pripojiť sa do I.A.C, stal sa patrónom a podporovateľom našich cytodiagnostikov.

Cytológia na Slovensku je historicky spätá so spoločnými československými dejinami. Jedným z prvých odborov, ktoré využili cytológiu na onkodiagnostiku bola onkologická urologická cytológia a priekopníkom bol v minulom storočí pražský patológ **Vilém Dušan Lambl**. Po 2. svetovej vojne nastal prudký rozmach predovšetkým gynekologickej cytológie, bol spojený s menami ako **J. Trapl, O. Nyklíček, F. Luschke**, ktoré sú zapísané do histórie začiatkov gynekocytológie. Dejiny súčasnej modernej klinickej cytológie písali **prof. J. Kobilková, dr. Beková, prof. J. Dušková, prim. Z. Kerekeš, prof. Z. Loyda, prof. J. Dvořáčková, prof. J. Horáček, prof. J. Ondruš**. Na Slovensku sú to mená **dr. J. Fukala, p. G. Maszticovej, dr.**

M. Drgonovej, dr. J. Jozefákovej, dr. J. Slobodu, dr. E. Brabencovej, dr. D. Hudecovej, dr. Ľ. Matečka, doc. P. Janíka a dr. P. Vereša.

Obdobie od začiatkov modernej cytológie v 20. storočí až podnes možno označiť ako „storočie cytológie“. Jej diagnostický a ekonomický potenciál je však stále nedocenený. Nasledujúce roky nás navedú na efektívne využívanie cytologického materiálu s využitím molekulárnych prístupov na určenie prognostických a prediktívnych markerov, genetických charakteristík využiteľných pri cielenej, tzv. „target“ terapii a nastavovaní personalizovanej liečby najmenej invazívnym a minimálne traumatizujúcim spôsobom.

3 ÚLOHA CYTOPATOLÓGIE

Klinická cytológia má napriek známym limitom nezastupiteľné a iniciálne miesto v prebioptickej diagnostike. Rozdiel medzi bioptickou diagnostikou a cytodiagnostikou spočíva v rozdielnosti množstva materiálu i jeho mikroskopických vlastností. Najviac sa biopsii približuje materiál z tenkoihlovej aspiračnej cytológie. V prvom rade je preferovaná pre jednoduchosť, ekonomickú výhodnosť, pomerne vysokú diagnostickú výťažnosť a bezpečnosť.

3.1 Využitie cytopatológie

Cieľom bolo nájsť dostatočne kvalitný jeden jednoduchý diagnostický test, avšak v súčasnosti ide skôr o získanie dostatočných diagnostických informácií, ktoré vedú k správnemu terapeutickému rozhodovaniu. Využitie cytodiagnostiky ako **skríningovej metódy** – je aktuálne pri PAP-teste, a zameriava sa na detekciu prekanceróznych lézií krčka maternice. Jeho úspešnosť je overená v skríningových programoch viacerých krajín a úmrtnosť na toto ochorenie práve vďaka nemu významne poklesla, predovšetkým od r. 1960. Cytodiagnostika z rôznych lokalít sa využíva **pri sledovaní** po iniciálnej diagnóze a terapii. Spútum, bronchoalveolárna laváž a bronchiálny brushing sú častými vyšetreniami vo follow-up pacientov s pľúcnym karcinómom. Taktiež sa ako doplnkové vyšetrenie vo follow-up rôznych ochorení využíva vyšetrenie pleurálneho a peritoneálneho výpotku, sekrétov, cerebrospinálneho moku a tenkoihlová aspirácia z palpovateľných aj nepalpovateľných ložísk. Cytologický materiál z exfoliatívnej alebo punkčnej cytológie je substrátom na doplnkové vyšetrenia: histochemické farbenia na dôkaz mikroorganizmov alebo iných subtanciíi (hlien, železo, glykogén, a pod.), imunocytochemické vyšetrenia, prietokovú cytometriu, cytogenetické analýzy, molekulovo patologické štúdie a elektrónovú mikroskopiu.

3.2 Komplikácie

Metódy odberu cytologického materiálu sú bezpečné a komplikácie sú veľmi zriedkavé a pokiaľ sa objavia, tak sú nezávažné. Najčastejšie ide o **hematómy a krvácania**. Najzávažnejšou je **pneumotorax** počas tenkoihlovej aspirácie pľúcnych lézií. Hematómy sa najčastejšie vyskytujú u pacientov s koagulopatiami alebo u pacientov na antikoagulačnej liečbe. **Infekcia** ako komplikácia je extrémne zriedkavá a podmienkou predchádzania je sterilná technika odberu.

3.3 Výhody

Cytológia je obľúbená pre svoju **jednoduchosť, rýchlosť, bezpečnosť a finančnú nenáročnosť**. Základným princípom je jednoduchá a jasná komunikácia medzi patológom a klinikom, ktorí spolu tvoria ***diagnostický tím.*** Podmienkou je zrozumiteľná reč v komunikácii – terminológia, ktorej rozumejú a je interpretovateľná pre obe strany, vrátane diagnostického záveru. Cytodiagnostika má využitie v prvom rade v onkodiagnostike a je kľúčovou pri vyhľadávaní prekanceróznych liečiteľných stavov a karcinómu krčka maternice vrámci skríningu rakoviny krčka maternice.

3.4 Limity a nevýhody

Limity cytodiagnostiky sú všeobecne známe, a preto ju presúvajú v diagnostickom procese do fázy prebioptickej morfologickej diagnostiky. V žiadnom prípade nemá ambíciu nahradiť bioptické vyšetrenie v celej jeho šírke. Ide o limity technické, diagnostické a interpretačné. Materiál je väčšinou málo celulárny, s limitovaným množstvom cieľových diagnostických buniek, ktorých prítomnosť alebo neprítomnosť je významne podmienená odberom a spracovaním. Cytodiagnostika nedokáže zodpovedať všetky otázky týkajúce sa atribútov nádorového ochorenia, ktorých hodnotenie závisí na tkanivových vzťahoch a priestorovom usporiadaní v tkanivách. Hodnotenie celulárnych štruktúr ovplyvňuje nielen kvalita preparátu, ale aj skúsenosť a subjektívny náhľad hodnotiaceho cytopatológa alebo skrínera. Vrámci interpretácie niektorých javov je značná interobserver a intraobserver variabilita. Tieto faktory spolu podmieňujú limitovanú výpovednú diagnostickú hodnotu cytologického vyšetrenia, ktorého senzitivita väčšinou varíruje v priemere v rozmedzí 60 – 80 % pre diagnostiku zhubných ochorení. Špecifikom cytologického preparátu, predovšetkým pri skríningovom vyšetrení cervikálnej cytológie je veľké množstvo rôznych buniek, ktoré je potrebné analyzovať v primeranom časovom úseku s cieľom odhaliť abnormity a správne tieto interpretovať. Ďalšou nevýhodou je „neopakovateľnosť“. Väčšinu cytologického materiálu nemožno opätovne spracovať, čo je bežné pri tkanivách zaliatych do parafínu, s výnimkou cytologického materiálu spracovaného v cytobloku alebo zvyškovú tekutinu vo vialke pri LBC cytológii. Vyššie uvedené nevýhody sa v súčasnosti snaží moderná cytológia redukovať zavedením nových technológií, automatizáciou spracovania a komputerizáciou hodnotenia, aplikáciou doplnkových vyšetrení, ktoré môžu signifikantne zvýšiť výpovednú hodnotu tohto vyšetrenia. Príkladom je aplikácia ko-testu vysokorizikových HPV metódou PCR alebo hybridizáciou v cervikálnej cytológii, alebo súčasné imunocytochemické vyšetrenie zvýšenej

expresie onkoproteínu p16 a zvýšenej proliferačnej aktivity Ki-67, taktiež vrámci cervikálnej cytológie.

4 PREDANALYTICKÁ FÁZA

4.1 Odber materiálu

K základným spôsobom odberu v cytológii patrí exfoliácia /spontánna alebo umelá/ a tenkoihlová aspirácia. V cytodiagnostike sa v súčasnosti používajú viaceré, v minulosti aj okrajovo prezentované spôsoby získania a spracovania materiálu. Súčasným trendom je kombinácia viacerých, za účelom efektívneho využitia tohto jedinečného materiálu. Relatívnou novinkou je cytológia v tekutom médiu – LBC (liquid based cytology), ktorá sa mimoriadne úspešne etablovala do oblasti gynekologickej, ako aj negynekologickej cytológie.

Rozdelenie cytológie podľa spôsobu odberu a spracovania:

- exfoliatívna: umelo alebo spontánne získaná
- tenkoihlová aspirácia (FNA – fine needle aspiration)
- odtlačková – „imprinty“
- zoškrabovacia „scrape“
- „cytoscrape“ – zoškrabovanie náteru zo skla
- „squash“ rozterová
- „liquid based cytology“ = cytológia v tekutom médiu
- cytoblok

4.1.1 Spontánna exfoliácia

Spontánna exfoliácia nastane spontánnym odlučovaním obmieňajúcich sa epitélií napríklad maternice, vagíny, močového traktu, exfoliácia buniek duktov do sekrétu prsníka a podobne. Taktiež sem patrí odlučovanie buniek do exsudátu pleury, peritonea, perikardu, mozgovomiechového moku, synoviálnej tekutiny, močového mechúra, do cýst akejkoľvek lokality. Odlúčené bunky sú natreté na čisté podložné sklo, fixované a následne farbené. Pokiaľ ide o bunky exfoliované do tekutiny (napríklad moč), táto je najprv centrifugovaná a sedimentované bunky sú nanesené na čisté podložné sklo. Ďalšie spracovanie je uvedené nižšie. Na centrifugáciu sa využívajú výkonné cytocentrifúgy. Inou formou spracovania je LBC technika alebo forma cytobloku.

4.1.2 Umelá exfoliácia

Materiál sa získava rôznymi pomôckami: kefkou, sterom špachtľou alebo výplachom. Z krčka maternice, vagíny a rôznych iných lokalít sa bunky získavajú cervikálnym „brushom“, či špeciálne formovanými odberovými pomôckami. Tzv. brushing je typický pre odber z bronchov, ale využíva sa aj pri cielenom odbere zo žlčovodu, a iných endoskopickému vyšetreniu dostupných vývodov alebo dutín (napríklad brushing z močového mechúra, močovodu...). Takto získané bunky sú ďalej spracúvané prevažne formou priameho náteru. Inou formou je spracovanie v tekutom médiu, ako uvádzame nižšie.

Gynekologické stery – PAP test: začali exponenciálnu cytologickú revolúciu. V súčasnosti sa posúva od konvenčných sterov k preparátom zhotoveným metódou „liquid based“, ktorá ponúka okrem PAP náteru aj škálu doplnkových vyšetrení zo zvyškového materiálu (molekulárny testing HPV, mikrobiologická diagnostika – PCR testing chlamýdií, ureaplaziem a iných mikroorganizmov alebo imunocytochemické vyšetrenie p16/Ki67, p16, určenie E6/E7 proteínov, metylačné testy a rad iných pripravovaných do praxe).

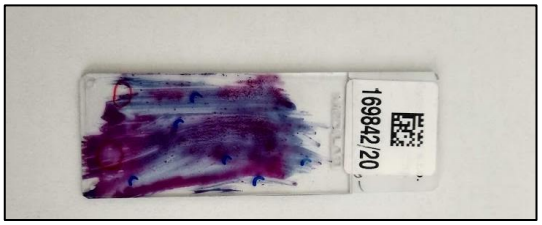

Obr. 1 Konvenčný náter cervikálnej cytológie, sklo označené QR kódom *(farb. PAP)*

Respiračná exfoliatívna cytológia: zahŕňa bronchiálny výplach, vyšetrenia spúta, bronchoalveolárnu laváž a kefkový ster z bronchov (brushing).

Močová cytológia: vyšetrenie spontánneho alebo katetrizovaného moču, výplach močového mechúra alebo kefková cytológia. Vzorky moču je možné vyšetriť nielen s cieľom priamej detekcie suspektných buniek ale aj detekciu chromozomálnych aberácií urotelových nádorov. Na špecializovaných pracoviskách sa využívajú komerčné kity pre fluorescenčnú in situ hybridizáciu (FISH).

Cytológia výpotkov: najčastejšie vyšetrovaným materiálom je pleurálna, peritoneálna a perikardiálna tekutina, taktiež mozgovomiechový mok za účelom diagnostiky príčin vzniku (infekcia, kardiálne zlyhávanie, nádor).

Gastrointestinálny trakt: vyšetrujeme sliznicu získanú sterom pri endoskopickom vyšetrení, kefkou získlaný materiál je možné využiť aj na mikrobiologické vyšetrenie, alebo na onkocytodiagnostiku.

Secernáty: sekréty môžu pochádzať z rôznych lokalít, najčastejšie však ide o sekrét z bradavky prsníka s cieľom detekovať karcinóm.

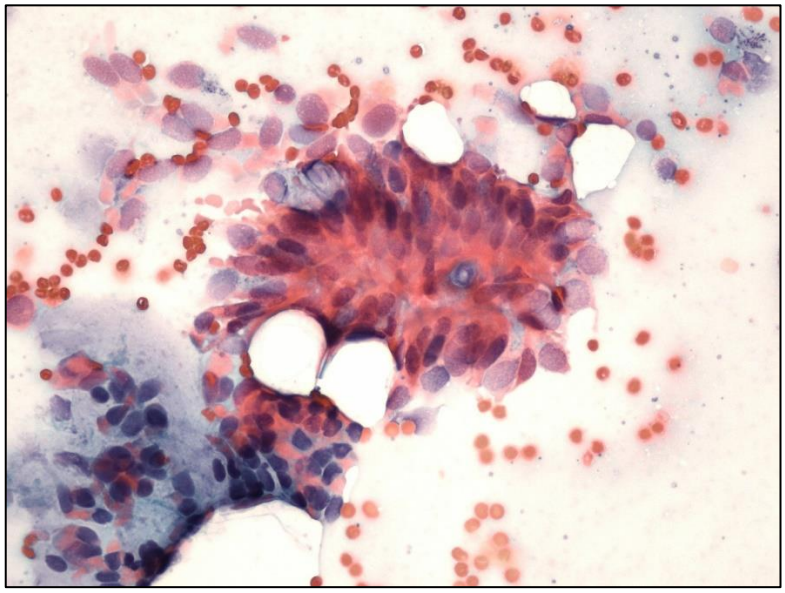

Obr. 2 Kefkový ster z bronchu, v strede trs respiračných epitélií *(farb. PAP, zv.400x)*

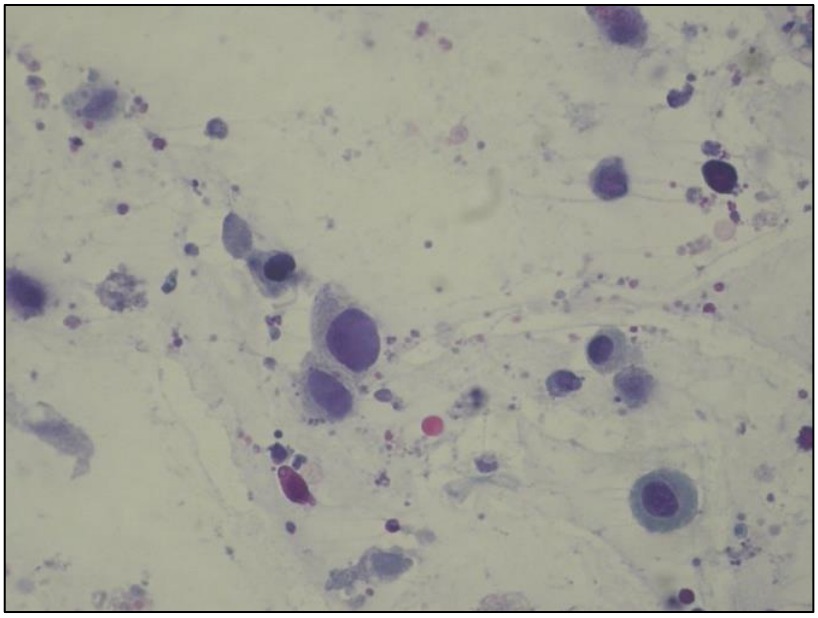

Obr. 3 Močová cytológia *(farb. PAP, zv. 400x)*

4.1.3 Tenkoihlová aspirácia

Sprostredkúva vyšetrenie telesných tekutín, obsah cýst, vyšetrenie solídnych orgánov uložených na povrchu i v hĺbke, predovšetkým za pomoci USG alebo iných zobrazovacích metód. Získaná tekutina sa spracúva spôsobom opísaným pri spontánnej exfoliácii (centrifugácia - náter, cytoblok alebo LBC). Materiál získaný tenkou ihlou zo solídnych tkanív možno spracovať ako náter, alebo po fixácii prevažne vo formole, máme možnosť spracovať ho ako cytoblok. Jednou z možností využitia odobratého materiálu je spracovanie výplachovej tekutiny po výplachu odberovej ihly, tzv. „zvyšková“ alebo výplachová cytológia. Tekutinu spracúvame podľa už spomenutých krokov, väčšinou v cytocentrifúge.

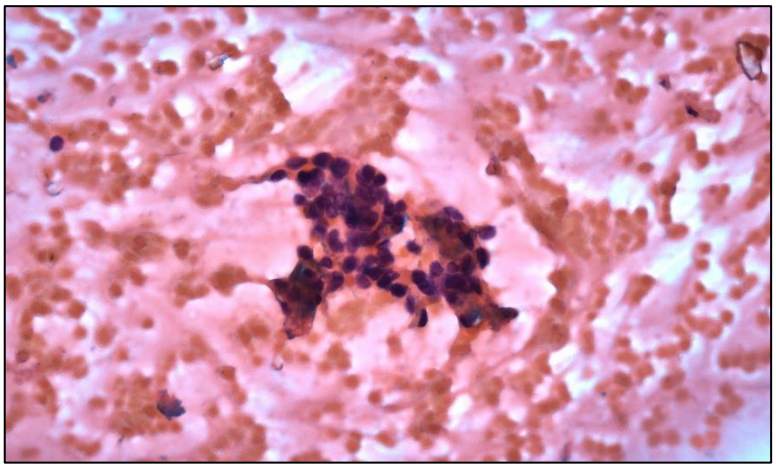

Obr. 4 Tenkoihlová aspiračná cytológia štítnej žľazy *(farb. HE, zv. 200x)*

4.1.4 Odtlačková cytológia

Vzniká odtlačením reznej plochy prevažne solídneho tkaniva na čisté sklo a väčšinou slúži na peroperačnú a rýchlu cytodiagnostiku. Odtlačková cytológia ako doplnok ku core needle biopsii je síce vzácnou, ale prínosnou doplnkovou metódou, otlačením vitálneho tkaniva/valčeka na sklo bezprostredne po bioptickom odbere. Takto získaný materiál je možné zhodnotiť takmer okamžite.

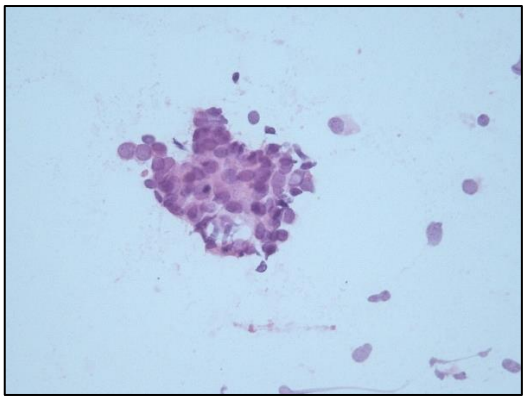

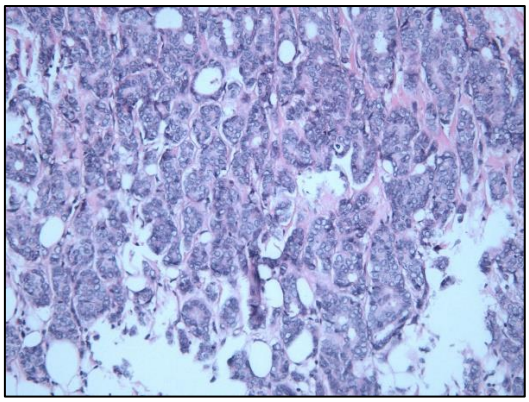

Obr. 5 Odtlačková peroperačná cytológia duktálneho invazívneho karcinómu prsníka (vľavo) *(farb. HE, zv. 200x)*

Obr. 6 Histologický obraz duktálneho invazívneho karcinómu prsníka (vpravo) *(farb. HE, zv. 200x)*

4.1.5 „Scrape“ - zoškrabovacia cytológia

Vzniká zoškrabaním reznej plochy prevažne solídneho tkaniva a náterom na čisté podložné sklo. Ide o technicky veľmi jednoduchú metódu s možnosťou okamžitého vyhodnotenia. Väčšinou slúži na peroperačnú a rýchlu cytodiagnostiku. Vo veľkej miere sa používa v diagnostike kožných lézií a sterov z povrchov pri rýchlej peroperačnej biopsii.

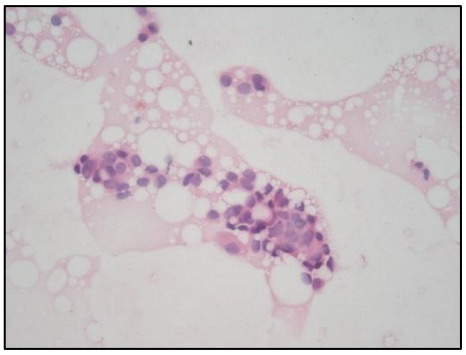

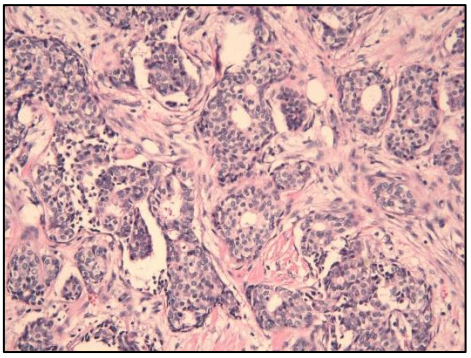

Obr. 7 Rýchla peroperačná cytológia zoškrabovacou technikou - karcinóm prsníka (vľavo)

Obr. 8 Rýchla peroperačná histológia (vpravo) *(farb. HE, zv. 200x)*

4.1.6 „Cytoscrape“

Technikou zoškrabania možno získať a vyšetriť celulárny materiál z už spracovaného a zafarbeného skla. Následným spracovaním v cytobloku opätovne spracovať a špeciálne vyšetrovať vyhodnotené sklá (napríklad pľúcna cytológia, hrubé a neprehľadné nátery z FNA štítnej žľazy, pankreasu a podobne).

Ako príklad uvádzame využitie metódy cytoscrape u pacientky s následne histologizovaným papilárnym karcinómom štítnej žľazy. Toto vyšetrenie bolo indikáciou na histologizáciu. Metóda zoškrabania materiálu zo skla a následné farbenia nádor správne verifikovali.

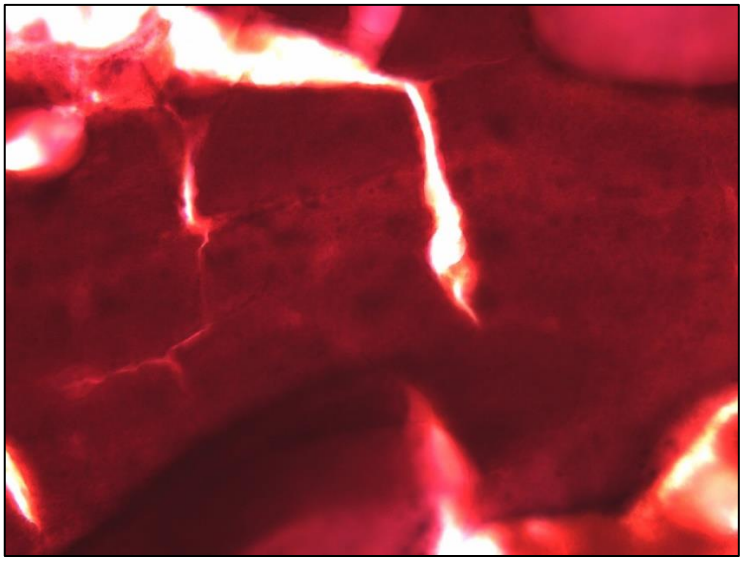

Obr. 9 FNA štítnej žľazy: nehodnotiteľný hemoragický hrubý náter následne spracovaný formou cytoscrape

Obr. 10 Materiál po zoškrabaní zaliaty do parafínu, na skle rezy *(farb. HE)*

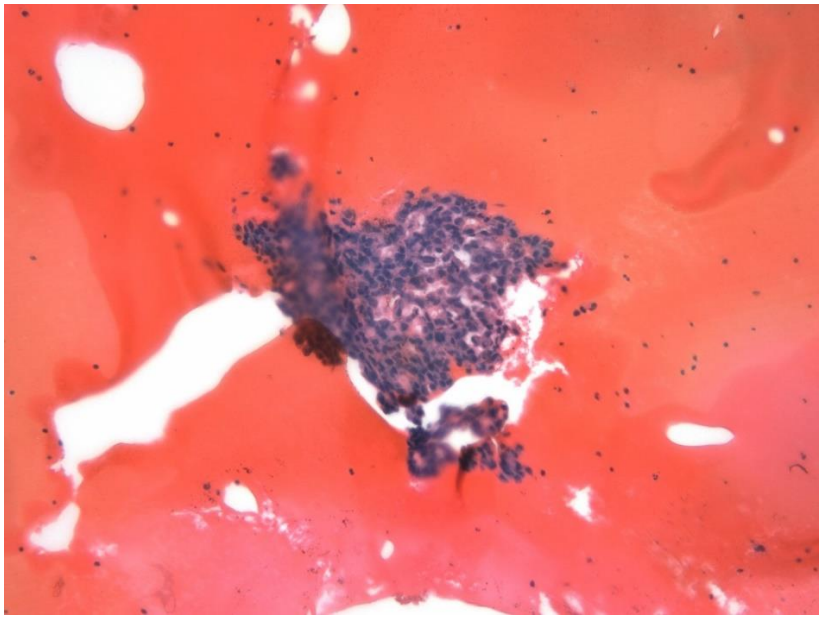

Obr. 11 Cytoscrape k obr. 9: na lyzovanom hemoragickom pozadí hodnotiteľné tkanivové mikrofragmenty štítnej žľazy *(farb.HE, zv. 200x)*

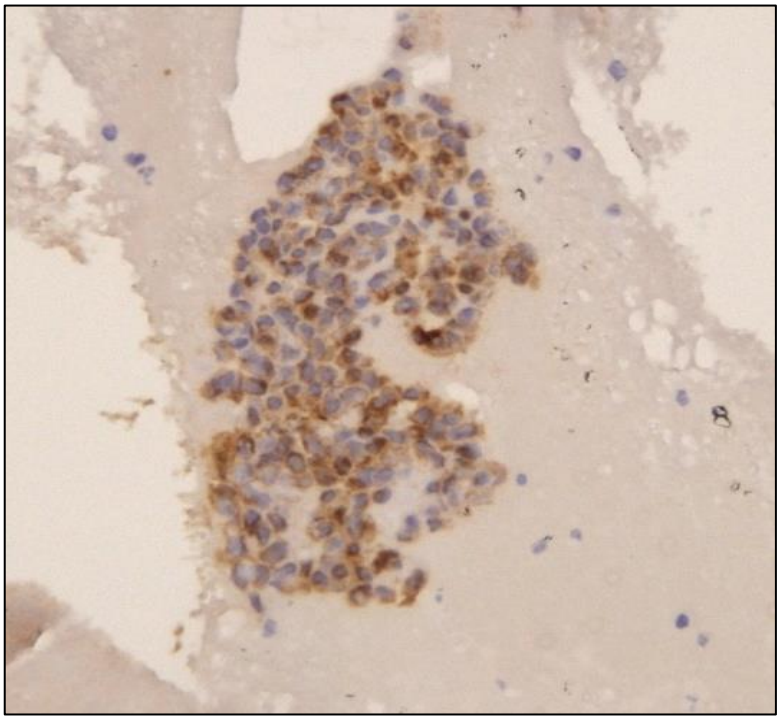

Obr. 12 Cytoscrape: imunocytochémia, OSCAR +, fragmenty papilárneho karcinómu štítnej žľazy *(zv. 200x)*

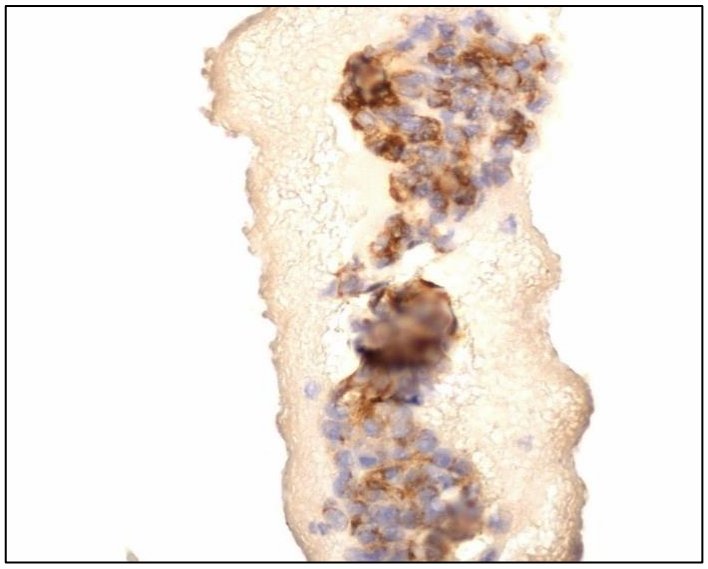

Obr. 13 Cytoscrape: imunocytochémia, CK19+, fragmenty papilárneho karcinómu štítnej žľazy *(zv. 200x)*

4.1.7 „Squash“ rozterová cytológia

Ide o zaujímavú modalitu spracovania využívanú predovšetkým pri peroperačnej diagnostike tumorov CNS. Aj napriek istým limitáciám je rýchlou a ľahkou metódou s pomerne vysokou diagnostickou výťažnosťou. Malá porcia tkaniva je rozotretá medzi dvoma sklami, ktoré je možno farbiť rôznymi metódami /HE, PAP alebo MGG/. Zvyšok tkaniva je spracovaný zmrazením ako rýchla peroperačná biopsia alebo zaliaty do parafínu po fixácii vo formole. Squash preparáty poskytujú neoceniteľné informácie o cytoplazme a nukleárnych detailoch, zároveň o celulárnej architektonike (rozety, vírovité štruktúry), postrádajú artefakty vznikajúce zmrazením pri spracovaní na rýchlu peroperačnú biopsiu. Naopak ich kvalitu a interpretáciu môžu znižovať zmliaždenie a prekrývanie buniek, nerovnomerná hrúbka rozteru.

4.1.8 Cytológia v tekutom médiu (Liquid Based Cytology, LBC)

Ide o zhotovenie preparátov z bunkovej suspenzie získanej spôsobom exfoliácie alebo tenkoihlovej aspirácie, ktoré sa vyhotovia prostredníctvom špeciálneho procesoru. Zjednodušene povedané - ide o iný spôsob transferu buniek na sklo. Bunky sú transportované v transportnom kontajneri, ktorý obsahuje fixačnú tekutinu. Následne sú spracované centrifugáciou alebo filtráciou, na sklo sú umiestnené v tenkej vrstve sedimentáciou alebo tlakom. V ďalšom kroku sú farbené a montované bežným spôsobom ako konvenčná cytológia. V súčasnosti poznáme rôzne systémy, z ktorých najčastejšie sú **Sure Path** (Autocyte, TriPath

Imaging) a **Thin Prep** (CYTYC). Výsledkom je tenkovrstvové rovnomerné a kondenzované nanesenie buniek na sklo v podobe terčíka. Zvyšok materiálu v transportnej a odberovej nádobe – vialke je možné využiť na **ďalšie diagnostické postupy**: genetické a imunocytochemické vyšetrenie. Tento spôsob spracovania má okrem vysokej kvality obrazu pre diagnostiku a nízkeho počtu nereprezentatívnych preparátov ešte jeden dominantný benefit – možnosť aditívnych vyšetrení zo zvyšku materiálu pri jednom odbere. Poskytuje tak perspektívy do budúcnosti, keď sa cytológia stáva jednou z kľúčových diagnostických morfologických metód s pomerne vysokou výťažnosťou. Nevýhodou je vyššia cena oproti konvenčným spôsobom spracovania, taktiež iný spôsob spracovania a hodnotenia (zmenené tvary buniek a jadier), ktoré vyžadujú tréning personálu.

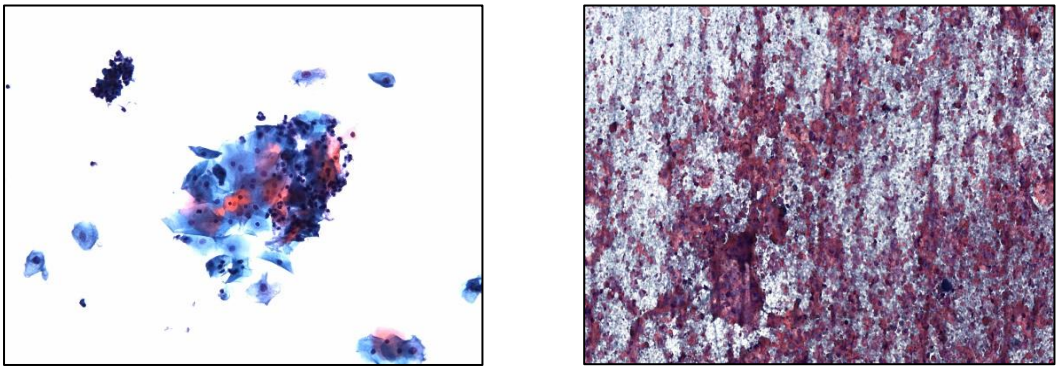

Obr. 14 Porovnanie cytologického obrazu: ThinPrep (vľavo) a konvenčný náter (vpravo).

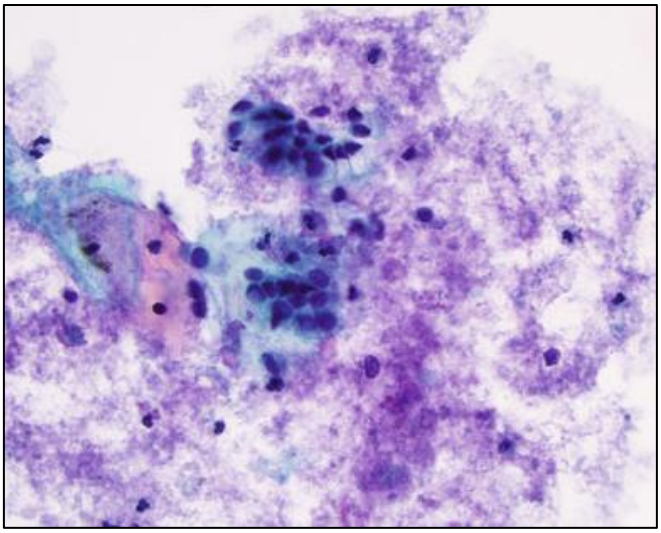

Obr. 15 ThinPrep, interferujúca substancia – lubrikans na pozadí *(farb. PAP, zv.100x)*

Výhody LBC spracovania:

- preparát je pripravený štandardizovane
- pozadie je čisté, bez obskúrnych faktorov (krvácanie, zápal)
- menej nereprezentatívnych preparátov z dôvodu nesprávnej fixácie
- bunky sú rozprestreté a lepšie hodnotiteľné ich charakteristiky
- distribúcia buniek na skle je náhodná
- možnosti doplnkových vyšetrení zo zvyškového materiálu (imunocytochemické, genetické, mikrobiologické vyšetrenia) z jedného odberu

Nevýhody spracovania metódou LBC:

- väčšie nároky na zariadenie a logistiku
- vyššie náklady
- potrebné zaškolenie personálu
- cytologická interpretácia sa odlišuje od hodnotenia konvenčných sterov, treba tréning
- nie je preplácaná zdravotnými poisťovňami

Napriek uvedeným nevýhodám je vyšetrenie touto metódou komfortné, znižuje množstvo nereprezentatívnych nálezov, znižuje čas na hodnotenie a zvyšuje senzitivitu vyšetrenia. Senzitivitu napomáhajú zvyšovať aj doplnkové vyšetrenia a tiež automatizovaný skríning. Využitie tejto metódy je v našej krajine zatiaľ výlučne v oblasti cervikálnej cytológie, kde môžeme po viac ako desaťročnej skúsenosti potvrdiť jej benefity a poznáme taktiež jej limity.

4.1.9 Cytocentrifugácia

Cytocentrifugácia (cytospin) je zariadenie na spracovanie buniek v suspenzii centrifugáciou s priamym nanesením na sklo, pričom je možné naraz vytvoriť viacero preparátov. Využíva odstredivú silu na separovanie buniek a ich nanášanie v tenkej vrstve na sklo, súčasné výkonné cytocentrifúgy zároveň relatívne dobre udržia bunkovú integritu v akomkoľvek kvapalnom prostredí a „vyrovnávajú“ bunku. Materiál je koncentrovaný na menšiu plochu skla, a tieto sklá je možné farbiť rôznymi metódami. Pri použití imunocytochemických farbení je aplikácia protilátky praktická a možná na koncetrované pole. Ďalšou výhodou tohto spracovania oproti klasickej centrifugácii a manuálnemu náteru je menej výrazné sfarbenie pozadia. Niekedy však bunky umiestnené v strede náteru môžu byť mierne komprimované v porovnaní s bunkami na periférii. V bunkových jadrách sa môžu vytvárať umelé rázštepy alebo otvory a cytoplazma môže byť mierne nepravidelná. Cytoplazmatické granuly sa môžu vytlačiť na okraj bunky. Ak je počet buniek vysoký, bunky môžu byť deformované v dôsledku preplnenia; preto je vzorky s vysokým počtom buniek pred prípravou v cytocentrifúge treba zriediť.

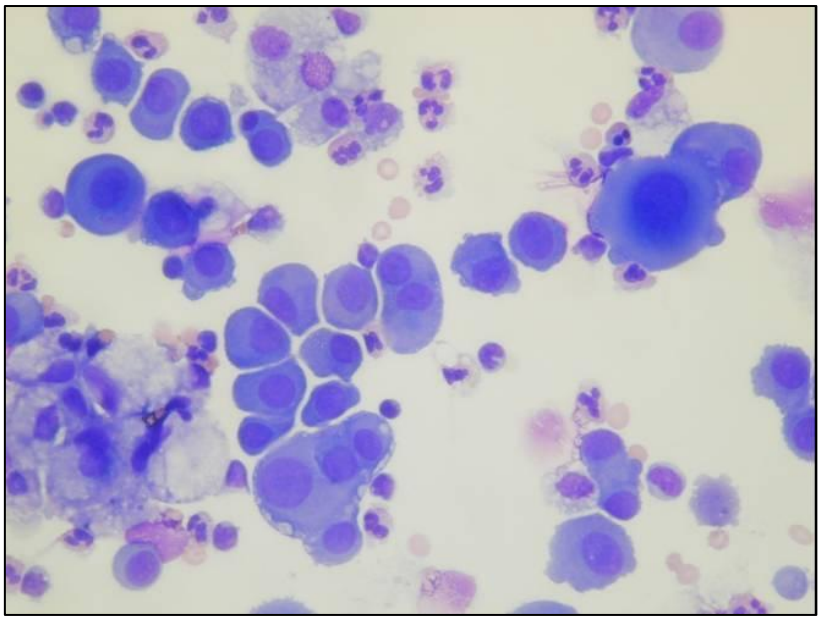

Obr. 16 Pleurálny výpotok - cytocentrifúga, aktivované mezotélie
(farb. MGG, zv. 400x)

4.1.10 Cytoblok

Cytoblok je dávno známa a používaná metóda spracovania cytologického materiálu. Ide o verziu cytologickej vzorky zaliatej v parafíne porovnateľnej tkanivu fixovanému vo formole a zaliatemu do parafínu (FFPE), ktorá umožňuje efektívne využitie pomocných/doplnkových metód s cieľom zvýšiť efektívnosť a výťažnosť. Materiál v cytobloku možno viacnásobné rezať, archivovať a vyšetriť rôznymi metódami vrátane imunocytochemických a iných, ktoré umožňujú detekovať biomarkery potrebné k diagnóze alebo na cielenú liečbu. Základnými všeobecne známymi krokmi technologického postupu sú fixácia, centrifugácia a prenos buniek do kaziet na zaliatie parafínom. Výsledný efekt závisí od prítomnosti a množstva diagnostických celulárnych/tkanivových komponent, použitej metódy, ktorá má signifikantný vplyv na finálny kvantitatívny a kvalitatívny výsledok - materiál zaliaty do parafínu. Takto možno spracovať reziduálny cytologický materiál pri tenkoihlovej aspirácii, kompletný materiál z tenkoihlovej aspirácie alebo jeho časť, tekutiny z telesných dutín, moč, bronchiálne a iné kefkové stery, spútum, výplachové tekutiny, cerebrospinálny mok a iné. Formou cytobloku je možné spracovať aj reziduálny materiál z cervikálneho steru v LBC s použitím doplnkových vyšetrení, niektorí autori dokumentujú jeho vysokú výťažnosť. Pri tejto metóde je možné použiť rôzne modality spracovania. Pri blokoch, ktoré obsahujú čerstvý materiál fixovaný vo formalíne sa tento ďalej spracúva identickou cestou ako tkanivo na biopsiu. Výsledkom je v parafíne zaliaty materiál. Materiál v cytobloku často tvoria tkanivové

fragmenty s podobnými histomorfologickými charakteristikami ako bioptický preparát, zatiaľ čo klasický náter tieto vlastnosti postráda. Takýto v parafíne zaliaty materiál je možné viacnásobne rezať a využiť na doplnkové vyšetrenia. V porovnaní s klasickým náterom býva pri imunocytochemickom farbení v cytobloku menej prifarbované pozadie. Obidva (cytoblok aj imunocytochemicky zafarbený náter) majú pre diagnostiku porovnateľný prínos. Nevýhodou cytobloku je potreba viacnásobného vpichu alebo odberu kefkou pre získanie dostatočného množstva buniek, predĺženie času vyšetrenia, ktorý sa predĺži na úkor technického spracovania v procesore. Čas spracovania je dlhší ako pri klasickom nátere, kladie väčšie nároky na technickú zdatnosť personálu a finančné nároky tiež stúpajú. Recentne sa v oblasti spracovania cytologického materiálu v cytobloku používa termín „**CellBlockistry**“, ako disciplína skúmajúca chémiu a procedurálne kroky vedúce k čo najlepšiemu výsledku pri spracovaní rôznych typov cytologických vzoriek zaliatych do parafínu. Na základe tejto „mladej“ vednej poddisciplíny v klinickej cytológii a cytotechnológii, ktorej poznatky priamo súvisia s aplikáciou metód molekulovej cytopatológie, možno zlepšiť výťažnosť a výpovednú hodnotu výsledku cytobloku. Taktiež nám pomáha selektovať spôsoby fixovania, spracovania, rezania parafínových rezov podľa vybraných parametrov, ako je celularita, hemoragický charakter materiálu, plán následných vyšetrovacích metód (imunocytochémia, FISH,...). Hlavným cieľom spracovania je získať dostatočné množstvo dostatočne kvalitného bunkového materiálu. Základným princípom je suspenziu buniek v sedimente po pridaní vhodného média alebo pomocného média preniesť do kazetky a spracovať ako vo formalíne fixovaný a do parafínu zaliaty bioptický materiál. Existuje viacero možností fixovania a spracovania.

Metódy spracovania možno rozdeliť na:

1. **gélové metódy**: založené na princípe, že zohriaty rozpustený gél sa nechá v chlade stuhnúť. Patria sem metódy na báze želatíny, agaru, rôzne komerčné gély ako Histogel a podobne. Agarová a želatínová metóda je náročná na čas, ktorý vyžaduje stuhnutie zohriateho gélu schladením, vzniknutá zrazenina je niekedy veľmi fragilná, potrebné je ju ešte spracovať v centrifúge a hĺbku rezu po zaliatí do parafínu nemožno kontrolovať bez použitia markeru. Prílišné zahriate gélu môže modifikovať výsledky imunocytochemických a iných vyšetrení. Výhodou je cena. Pri použití komerčných gélov je výsledný efekt lepší, ale cena vyššia.
2. **koagulačné metódy:** založené na princípe, že koncentrovaná suspenzia sedimentov sa zráža chemicky (napr. vaječný albumín-alkohol, alkohol-albumín, pikrová kyselina, ...) alebo enzymaticky (plazma/fibrinogén-trombín). Enzymatické metódy nesmú byť

aplikované na materiál fixovaný vo formalíne, pretože interferuje s aktivitou enzýmov. Pri chemickej koagulácii sa vyžadujú špeciálne chemikálie aj protol, ktorý musí byť štandardizovaný. Vznikne dosť chatrná jemná zrazenina. Niektoré použité chemikálie môžu interferovať s doplnkovými vyšetreniami, metóda je nepraktická. Enzymatické metódy či už plazma trombínová alebo s použitím komerčných metód je jednoduchá, treba mať na pamäti nižšiu stabilitu reagencií a nemožno ich využívať pri materiáloch už fixovaných.

3. **metódy využívajúce podporné médiá:** Celloidon metóda, Millipore filtre, rôzne peny ako napr. Gelatin foam. Vyžadujú iniciálny kapitál a investície do špeciálnych reagencií. Taktiež pracujú s materiálom fixovaným v alkohole, čo môže viesť k interferencii pri niektorých špeciálnych vyšetreniach (imunocytochémia).
4. **komerčné médiá s vylepšenou technikou:** ide o rôzne kity, napr. NextGen CelBloking kit využívaný pri tzv. Sidhamovej metóde, ktorá je technicky náročná na skúsenosť personálu. NanoNextGen je vhodný pre hypocelulárne materiály a MicroNextGen pre celulárne. V zahraničí sa hojne používajú práve komerčné médiá, ktoré však zvyšujú cenu vyšetrenia.
5. **iné metódy:** predovšetkým ide o metódy zrazením, či už materiálu priamo z ihly alebo tekutiny.
6. **„cellblocking“ z už spracovaných materiálov:** napríklad zoškrabovacia technika z náterov – „cytoscrape“.
7. **kombinácie metód**

Obr. 17 Centrifúga

Niektoré metódy fixovania a spracovania cytobloku môžu významne zasahovať do výsledku imunocytochemického vyšetrenia, výsledkov FISH vyšetrenia alebo iných, a tieto sú zdrojom diskrepancie uvedených vyšetrení medzi cytoblokom a výsledným bioptickým vyšetrením. Aj z tohto dôvodu sa široké využitie cytoblokov v niektorých oblastiach diagnostiky ešte nestalo bežnou praxou, ale rôzne spôsoby spracovania a technické pokroky sú prísľubom. Nefixovaný materiál umožňuje v praxi väčšiu flexibilitu a lepšie algoritmy. Zbieranie výplachovej tekutiny z ihly alebo iných materiálov priamo do formalínu neumožňuje vytvorenie náterov, podobne ako na nich nemožno aplikovať metódy hemolyzujúce. Z týchto dôvodov sa aj odporúča zbierať tekutinu do izotonického média ako je fyziologický roztok alebo ešte vhodnejšie je „Isotonic Medium S“ s proteínovým základom a podobne. V niektorých laboratóriách sa používajú pri fixácii materiálu (vrátane tenkoihlových aspirátov a výplachov ihiel) slabé alkoholové fixatíva ako Saccomanovo fixatívum alebo rôzne iné.

Rôzne modality spracovania materiálu v cytobloku schematicky znázorňuje Obr. 18.

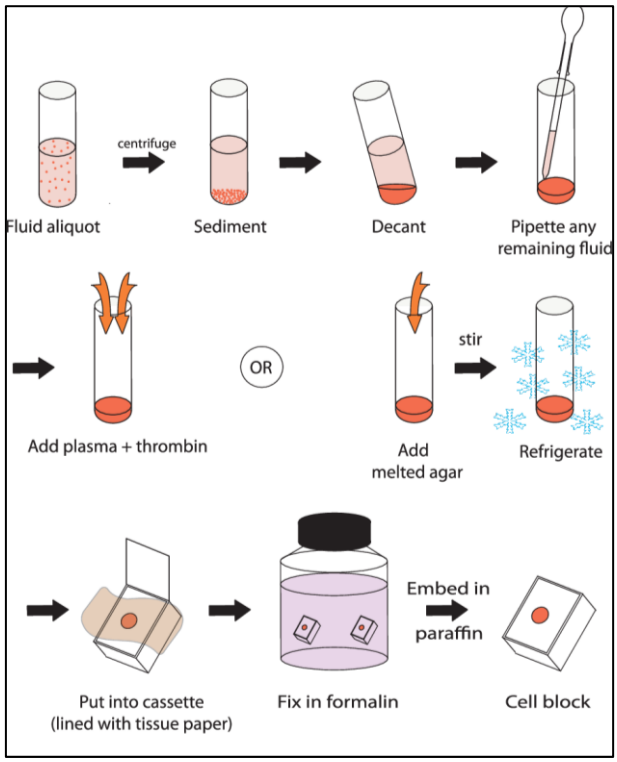

Obr. 18 Spracovanie materiálu v cytobloku rôznymi metódami

(zdroj: Michael et Davidson, 2016)

Otázkou zostáva, akú metódu spracovania si zvoliť. Selekcia metódy závisí od lokálnych a inštitucionálnych podmienok, od charakteru a stavu materiálu, či je materiál čerstvý alebo fixovaný. Úlohu zohráva aj celularita, makroskopické znaky materiálu (krvavý, mikrofragmenty a pod.). Iniciálnym krokom býva koncentrácia materiálu, aby sme získali čo najkompaktnejší bunkový sediment, toto docielime centrifugáciou (najčastejšie 3 – 5 min. pri 2500 otáčkach, väčšinou však stačia 3 minúty pre materiál bez kontaminácie krvou). Potom môžeme sediment koagulovať gélom alebo inou vyššie opísanou metódou. Po uložení vzniknutej zrazeniny na filtračný papier alebo inú podložku a vložení do tkanivovej kazetky je možné materiál ešte farebne označiť (eozínom alebo hematoxylínom). Označenie slúži na orientáciu pri rezaní do parafínu zaliateho materiálu. Pokiaľ je potrebné lyzovať krvou kontaminované suspenzie, použijeme reagenciá na báze chloridu amónneho, ktoré sú podobné tým, čo sa používajú v prietokovej cytometrii, skôr ako na chemikálie báze kyseliny octovej.

Následne ponúkame niektoré pracovné postupy:

1. **jednoduchá sedimentačná metóda**

- centrifugácia 3 min. pri 2500 otáčkach
- zliať supernatant a sediment vložiť do tkanivovej kazety na papier
- označiť eozínom alebo hematoxylínom
- vložiť do formalínu na 2 hodiny a potom spracovať podľa protokolu pre parafínové rezy

2. **plazma/fibrinogén-trombínová metóda**

- sediment sa zmieša s 2 – 3 kvapkami plazmy/fibrinogénu – nie je vhodné pre vo formalíne fixovaných materiály, alebo sa tieto odporúča premyť fyziologickým roztokom a dvakrát scentrifugovať
- pridať 3 – 4 kvapky trombínu
- pretrepať, zrazenina vznikne veľmi rýchlo (v priebehu sekúnd)
- preniesť zrazeninu na papier, obaliť ju a uzavrieť do kazetky
- kazetku transportovať do 10 % formalínu a spracovať podľa protokolu pre parafínové rezy

Uvádzané spôsoby spracovania materiálu otvárajú rôzne možnosti, ktoré je možné kombinovať a využívať v rôznych variáciách. Okrem toho neustály pokrok v technológiách prináša rozmanité, prekvapivé a inovatívne cesty vyšetrenia cytologického materiálu, ktoré táto kapitola určite všetky neobsiahla.

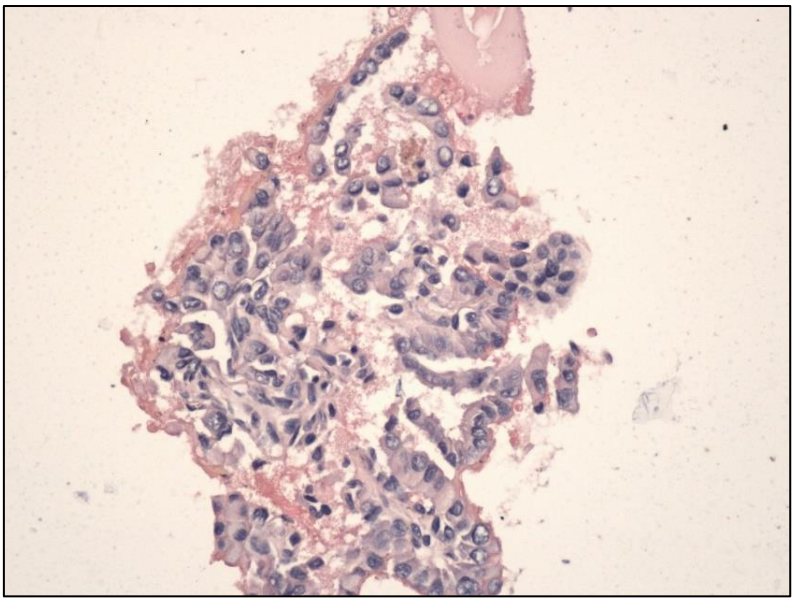

Obr. 19 Aspirát uzla štítnej žľazy spracovaný formou cytobloku *(farb. HE, zv. 200x)*

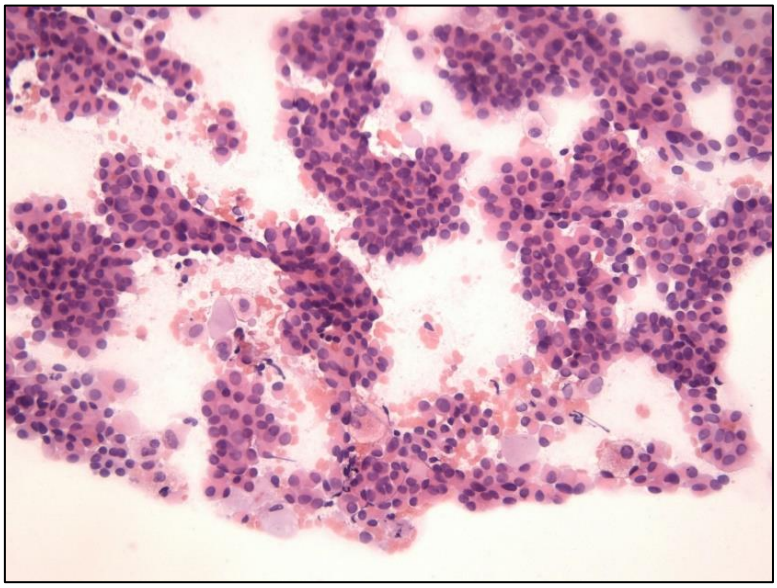

Obr. 20 FNA štítnej žľazy pacienta z obr. 19 - náter, papilárny karcinóm štítnej žľazy *(farb. HE, zv. 100x)*

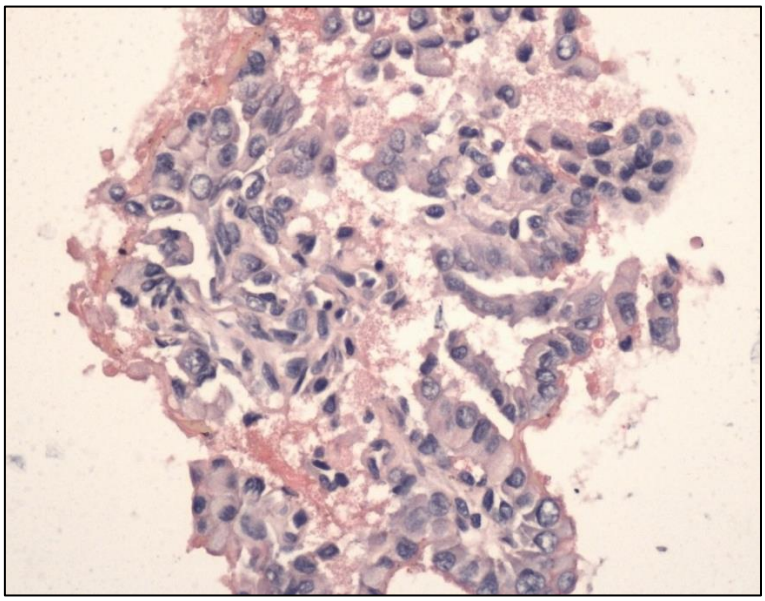

Obr. 21 FNA štítnej žľazy v cytobloku, architektonické a cytologické znaky papilárneho karcinómu *(farb.HE, zv. 400x)*

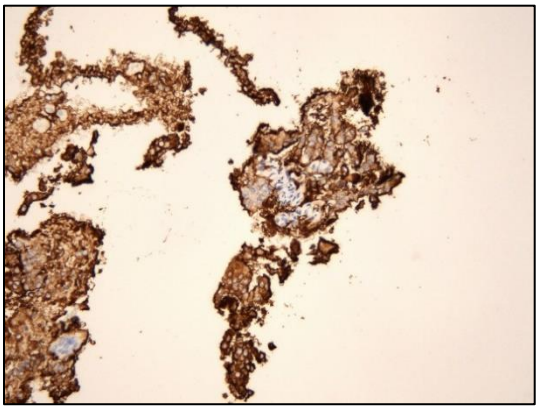

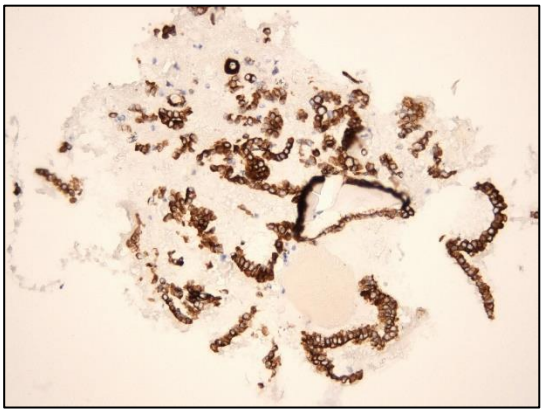

Obr. 22 a **Obr. 23** Imunocytochemické farbenie materiálu z FNA štítnej žľazy spracovaného v cytobloku. Nález potvrdzuje diagnózu papilárneho karcinómu, thyreoglobulín+ (vľavo), CK19+ (vpravo) *(zv. 100x)*

4.2 Fixácia

4.2.1 Základné princípy

Rozhodujúci vplyv na kvalitu preparátu má fixácia, ktorá by mala byť rýchla, okamžitá a dostatočná. Fixačný roztok má mať požadovanú kvalitu, ale aj množstvo. Cieľom fixácie je zabrániť autolýze a tým znehodnoteniu buniek. Pri nedostatočnej alebo neskorej fixácii dochádza k zmenám, ktoré negatívne ovplyvňujú hodnotenie, vzrastá eozinofília buniek, stráca sa farbiteľnosť jadier alebo sú deformované.

Cytologické preparáty možno fixovať dvomi cestami: **vlhkou alebo suchou**. **Fixácia zaschnutím** sa vykonáva po nanesení materiálu na sklo voľným zaschnutím skla a je optimálna pre farbenie podľa Romanowského alebo jeho modifikáciou (Wright, Wright – Giemsa, Maya-Grünwald-Giemsa). **Vlhká fixácia** slúži na polychromatické farbenie PAP (podľa Papanicolaoua) a jeho modifikácie (Shorr, a pod.), alebo farbenie hematoxylín-eozínom (HE). Odporúča sa fixácia alkoholovými fixatívami: **95 % alkohol, isopropylalkohol alebo sprejové fixatíva**. Niektoré práce odporúčajú používanie alkoholéteru v pomere 1:1, benzylalkohol alebo formol. Vysokopercentný **metanol** v nedávnej minulosti používaný na Slovensku najbežnejšie, je považovaný za toxický a teratogénny, preto sa od jeho používania upúšťa. Prednosťou vlhkej fixácie a PAP farbenia je výborná transparencia buniek. Niektorí autori odporúčajú časť materiálu, predovšetkým z tenkoihlovej aspirácie, fixovať formolom a následne spracovať v cytobloku. Fixácia formolom alebo alkoholom je súčasťou spracovania materiálu na rýchlu peroperačnú diagnostiku s následným farbením skráteným farbiacim radom hematoxylín – eozínu. Fixácia buniek spracovaných formou LBC je zabezpečená transportnou a fixačnou tekutinou v kontajneri – vialke. Pri fixácii vlhkou cestou je nutné dodržiavať zásady: okamžitá fixácia a dostatočne dlhá fixácia (minimálne 15min., okrem fixácie pri rýchlej peroperačnej cytológii). Alkoholové fixatívum uschovávame v sklenenej nádobe prikrytej vekom, aby sa odparovaním neznižovala koncentrácia alkoholu v nádobe. Výsledkom by bola znížená schopnosť fixovať preparát, ktorého hodnotenie by bolo limitované vzniknutými artefaktami. Zvýšenú starostlivosť o fixatívum musíme venovať počas letných horúcich dní, ako aj počas vykurovacej sezóny, kedy dochádza k zvýšenému odparovaniu fixatíva. Alkoholové fixatíva treba okrem uchovávania v uzavretej nádobe aj pravidelne meniť, a to celý objem nádoby naraz. Cytologické stery, predovšetkým gynekologické, ktoré sú nesprávne ponorené do fixatíva, vykazujú artefakty, tzv. „air drying“, majú narušené alebo zničené jemné štruktúry jadra a cytoplazmy, čo môže viesť k nesprávnej interpretácii bunkových zmien. Etanol (95 % etylalkohol) a izopropylalkohol vykazujú pri fixácii skvelé výsledky, aplikujú sa

na všetky druhy náterov, vrátane tenkoihlovej aspiračnej cytológie, alebo gynekologickej cytológie. Predovšetkým etylakohol je vhodným finálnym fixatívom náterov, ako aj materiálu pôvodne predfixovaného v 50 % alkohole alebo v inom reagens. Pred samotným farbením musí byť materiál niekoľko minút fixovaný (väčšinou 10 – 20 min.), cytologickému materiálu nepoškodí zotrvanie vo fixatíve aj niekoľko dní.

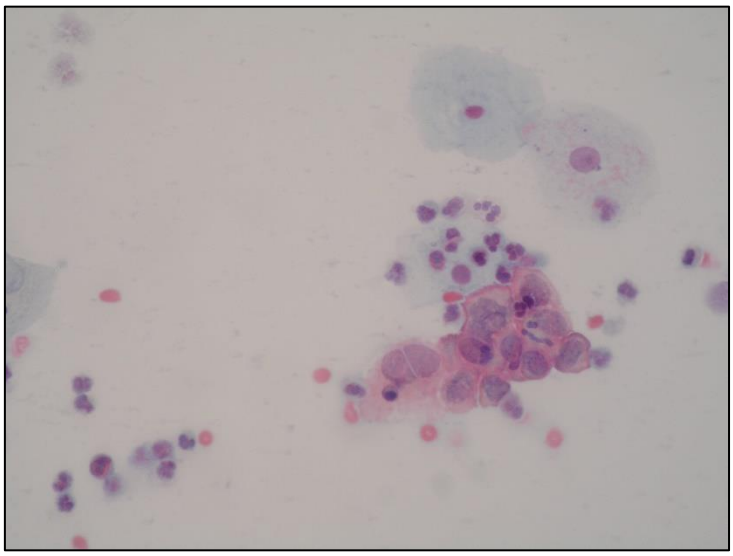

Obr. 24 Slabo fixovaný cervikálny ster, nález ťažkej dysplázie *(farb. PAP, zv. 200x)*

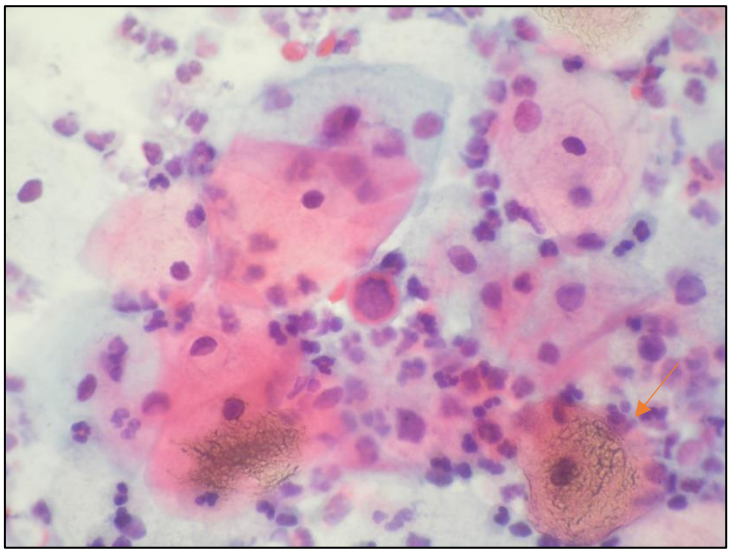

Obr. 25 Artefakt „corn-flack“ z vysušenia preparátu, v strede ťažko dysplastická bunka *(farb. PAP, zv. 400x)*

4.2.2 Predfixácia

Predfixovanie materiálu sa odporúča, ak nemožno materiál bezodkladne doručiť do laboratória na spracovanie z časových dôvodov, alebo kvôli vzdialenosti. Prefixatíva sú chemické konzervanty, ktoré sa používajú na predfixovanie čerstvého materiálu, dokým nie je definitívne spracovaný s cieľom uchovať morfológiu buniek na diagnostiku. Niektoré vzorky možno takto uchovávať aj niekoľko dní. Dĺžka závisí od pH, obsahu proteínov v materiáli a enzymatickej aktivity vzorky. Prefixácia má aj svoje nevýhody: môže spôsobiť kondenzáciu chromatínu, agregáciu buniek a precipitáciu bielkovín. Ak je možné materiál spracovať v krátkom čase, od prefixácie radšej upúšťame. Na predfixovanie sa najčastejšie používa **50 % etylalkohol**, a to predovšetkým na tekutiny, ktoré sa premiešajú s alkoholom v pomere 1:1. Vyššia koncentrácia alkoholu (viac ako 50 %) sa neodporúča pre tekutiny bohaté na bielkoviny, pretože sediment stvrdne a ťažko sa rozotrie po skle. **Metanol** môže zlepšiť konzerváciu bunkových detailov vo vzorkách s pH vyšším ako 4,5. **Saccomanove fixatívum** sa môže využiť ako na predfixovanie, tak aj na samotné fixovanie cytologického materiálu a je ideálne pri fixácii spúta, moču, broncholaveolárnej laváže, pleurálnych a peritoneálnych výpotkov a rôznych aspirátov. Ide o 50 % etylalkohol, ktorý obsahuje približne 2 % Carbovaxu 1540. Pri prefixácii sa odporúča zmiešať v rovnakom pomere s uchovávanou vzorkou. Niekedy sa odporúča pripraviť si zásobný roztok, ktorý sa pripraví z inkubovaného Carbovaxu pridaním vody alebo 50 % etylalkoholu, zmes nesolidifikuje. Saccomanove fixatívum potom možno pripraviť zmiešaním 430 ml vody, 530 ml 95 % etanolu a 40 ml zásobného roztoku Carbovaxu. Koss varuje, že denaturanty spolu s alkoholom môžu spôsobiť prílišné stvrdnutie hlienu. Iné hlien rozpúšťajúce konzervanty je možné použiť na predfixovanie hlienistých tekutín. Pri automatickom spracovaní materiálu je možné použiť **Cytospin Collection Fluid** alebo **CytoRich Red**, pričom CytoRich Red zreteľne redukuje počet erytrocytov a ostatného materiálu na pozadí.

4.2.3 Hemolyzujúce metódy fixovania

Krvavé materiály a krvou prekryté nátery sú ťažko prehľadné a limitujú správnu diagnostiku, preto je možné využiť niektoré hemolyzujúce metódy. Najčastejšie v praxi používaným hemolyzujúcim fixatívom je **Carnoyov roztok**. Okrem neho sú v súčasnosti k dispozícii rôzne erytrocyty lyzujúce reagencie ako **CytoRich Red** alebo **CytoLyt Solution**. Odporúča sa na 25 – 50 ml materiálu použiť 1 ml hemolyzujúceho fixatíva, po centrifugácii sa supernatant vyleje. Inou možnosťou je, že sa pridá hemolyzujúci roztok ku krvavému sedimentu a opätovne sa scentrifuguje, keď erytrocyty zlyzujú. Carnoyove fixatívum obsahuje 95 % etanol (60 %), chloroform (30 %) a ľadovú kyselinu octovú (10 %). Veľmi účinne hemolyzuje erytrocyty,

odporúčaná dĺžka fixácie je 3 – 5 minút, alebo pokým sa krvavý sediment odfarbí. Čas pôsobenia sa nemá predlžovať. Následne sú nátery dofixované v 95 % etanole. Carnoyove fixatívum je potrebné pripravovať vždy čerstvé a po každom použití zlikvidovať, pretože státím stráca účinnosť - chloroform reaguje s kyselinou octovou za vzniku kyseliny chlorovodíkovej. Tento roztok pôsobí veľmi rýchlo a dobre konzervuje jadrá a uchováva glykogén, na druhej strane lyzuje erytrocyty a rozpúšťa tuky, môže tak iniciovať zmrštenie buniek. Zmrštenie buniek je pri tejto fixácii výraznejšie ako pri fixácii v alkohole.

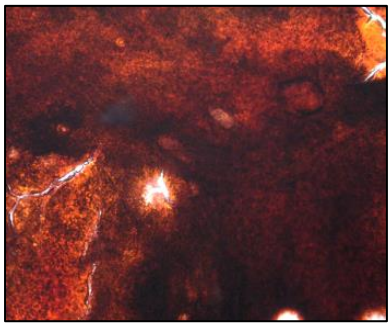

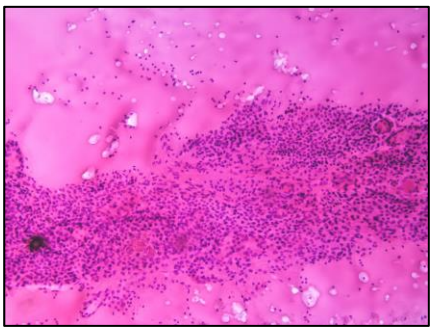

Obr. 26 Nehemolyzovaný náter **Obr. 27** Fixácia v Carnoy roztoku

(farb. PAP, zv. 100x)

4.3 Farbenie

Základným predpokladom správnej diagnostiky je zároveň správne zafarbený preparát. Pre hodnotenie cervikálnej cytológie záleží na dobrej farebnej diferenciácii cytoplazmy a pre onkodiagnostiku sú dôležité dokonale vizualizované jadrá. Dôraz sa preto kladie najmä na dobré hematoxylíny, ktorých existuje viacero druhov (Ehrlichov, Harrisov, Papamiltiadesov). Najčastejšie používanými farbiacimi metódami v cytológii sú dve základné farbenia: farbenia **podľa Romanowskeho** aplikované po suchej fixácii a dofixovaní metanolom, a farbenie **podľa Papanicolaoua** na preparátoch fixovaných alkoholovými fixatívami (95 % etanol, metanol, izopropyl alkohol, spreje), prípadne Carnoyovým roztokom. Výsledok obidvoch typov farbení je v podstate porovnateľný. Farbenie podľa Romanowsky umožňuje lepšie hodnotenie veľkosti jadra, cytoplazmatické detaily, detaily pozadia komponent intercelulárnej matrix. Taktiež je veľmi užitočné pri detekcii mikroorganizmov a diagnostike napríklad hematoonkologických ochorení.

4.3.1 Farbenie May-Grünwald-Giemsa

Tzv. panoptické farbenie podľa Pappenheima. Týmto spôsobom sa farbia preparáty ponechané na vzduchu približne hodinu, pri hustejších a hlienistých náteroch aj dlhšie. Na sklíčka najlepšie vo vodorovnej polohe je potom väčšinou pipetou aplikované farbivo alebo voda, aby vytvorili film cca 1 – 2 mm. Sklíčka po zafarbení sušíme vo zvislej polohe na papieri. Na riedenie a na oplachy používame neutrálnu destilovanú vodu.

Základné roztoky:

May-Grünwald:

- metylénová modrá 1,0 g
- metylakohol 100,0 ml
- glycerín 50,0 ml

Giemsa:

- azúr II – eozín 3,0 g
- azúr II 0,8 g rozp. v glyceríne 250,0 ml pri 60 ℃
- metylakohol 250,0 ml

Postup farbenia:

1. May-Grünwald roztok 3 min.
2. priliať rovnaké množstvo destilovanej vody 1 min.
3. zliať zriedené farbivo
4. Giemsa roztok riedený 0,25 ml na 10 ml destilovanej vody 30-40 min.
5. opláchnuť destilovanou vodou

Niektoré pracoviská využívajú najmä na farbenie cerebrospinálneho moku modifikáciu MGG farbenia pod Šuta: na suchý preparát sa naleje farbivo MGG na 2 minúty, potom sa farbivo opláchne vodou. Tekutina sa zleje a poleje čerstvo nariedenou farbou Giemsa s vodou v pomere 1:10. Nechá sa pôsobiť 10 – 15 minút. Následne sa preparát opláchne vodou a nechá sa uschnúť. Nakoniec sa prekryje krycím sklom.

4.3.2 Giemsa

Farbenie podľa Giemsu sa využíva na farbenie negynekologickej cytológie použitím farbiaceho roztoku Giemsa a využíva sa najmä na vizualizáciu mikrobiologických nálezov. Pri samotnom farbení aplikujeme roztok Giemsa cca 20 – 30 minút na zafixované suché sklo, farbíme najlepšie vo farbiacej kyvete. Potom opláchneme pod tečúcou vodou, farbiaci roztok treba dôsledne spláchnuť, aby nenastala „kontaminácia“ náteru vrchnými vrstvami farbiva.

4.3.3 Diff-Quik (DQ)

Ide o komerčný variant farbenia podľa Romanowskeho, ktorý je modifikovaný na rýchlu realizáciu, využíva sa na cytologické farbenie veľmi často a výsledok je veľmi podobný farbeniu podľa Wright-Giemsu. Prebieha v troch krokoch (metanol, Hema-Diff solution 1 a Hema-Diff solution 2), výsledok získame do jednej minúty, preto sa s obľubou využíva pri rýchlej cyto-diagnostike a pri ROSE. Odporúčaný manuálny pracovný postup: sklo na 30 sekúnd ponoríme do metanolu kvôlí zafixovaniu, necháme krátko vo zvislej polohe stiecť zvyšok fixatíva na filtračný papier, potom vložíme na 30 sekúnd do eozínu, necháme stiecť a nakoniec ponoríme na 30 s do metylénovej modrej. Následne sklo premyjeme pod tečúcou vodou vo vodovode.

Diff Quik postup:

1. metanol 30 s
2. eozín 30 s
3. metylénová modrá 30 s
4. preplach v tečúcej vode

Protokol na zafarbenie komerčnými roztokmi DQ:

1. náter fixovaný suchou cestou
2. fixácia v „Diff Quick“ fixatíve alebo metanole - 30 s alebo 6x ponoriť
3. farbenie „Diff Quick solution II“ - 30 s alebo 6x ponoriť
4. farbenie „Diff Quick solution I“ - 30 s alebo 6x ponoriť
5. opláchnutie vo vode z vodovodu na odstránenie farby
6. rýchla rehydratácia v absolútnom alkohole
7. prejasnenie a montovanie

4.3.4 Farbenie podľa Papanicolaoua

Farbenie podľa Papanicolaoua a jeho modifikácie lepšie vizualizujú jadrové charakteristiky (jadrovú membránu, chromatín a jadierka) a tiež transparenciu a vývoj cytoplazmy. V roku 1941 toto farbenie demonštroval George N. Papanicolaou ako potenciálne výbornú farbiacu metódu pre cervikálne stery a stala sa štandardnou farbiacou metódou v oblasti cervikálneho skríningu. V súčasnosti je masovo používaným farbením s rôznymi modifikáciami. Podľa svojho autora sa nazýva aj PAP farbenie a všetky modifikácie využívajú polychróm pre zafarbenie cytoplazmy buniek. V zásade sa skladá v priemere zo 17-tich krokov rozdelených do 5-tich skupín: hydratácia, nukleárne farbenie, cytoplazmatické farbenie, dehydratácia a prejasnenie, využívajúc tri základné farbenia (Harrisov hematoxylín, Orange G a EA

polychróm). Sklá farbené podľa PAP-a musia byť pred zafarbením vždy dôkladne fixované v alkoholovom fixatíve. V súčasnosti sa bežne farbia preparáty vo farbiacich automatoch, ktoré nahrádza ručné farbenie, čím je proces farbenia štandardizovaný, skvalitnený a urýchlený.

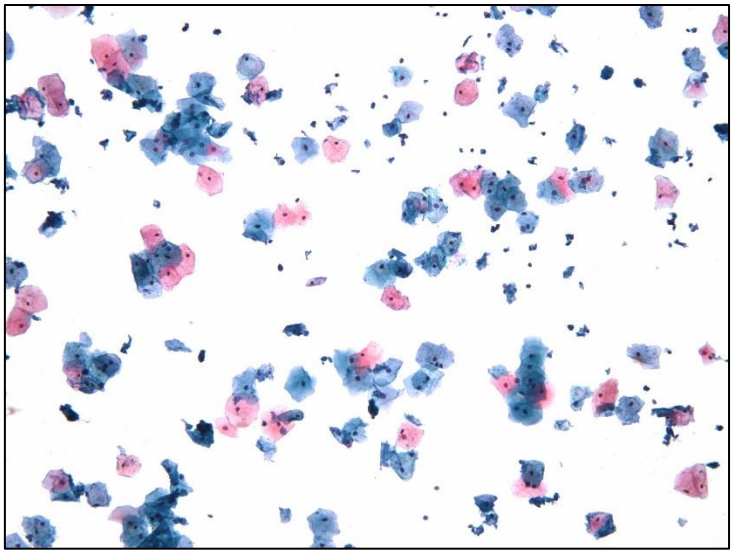

Obr. 28 Farbenie PAP, cervikálna cytológia *(zv. 100x)*

Klasické farbenie podľa Papanicolaoua:

1. Alkohol 96 %
2. Alkohol 80 %
3. Alkohol 70 %
4. Alkohol 50 %
5. Destilovaná voda
6. **Harrisov hematoxylín – 3 min.**
7. Tečúca voda
8. Alkohol 50 %
9. Alkohol 70 %
10. Alkohol 80 %
11. Alkohol 96 %
12. **Oranž GII – 2 min.**
13. Alkohol 96 %
14. Alkohol 96 %
15. Alkohol 96 %
16. **Polychróm EA – ½-1min.**

17. Alkohol 96 %
18. Alkohol 96 %
19. Absolútny alkohol – 15 min.
20. Xylol s rovnakým dielom absolútneho Alkoholu – 5 min.
21. Xylol
22. Xylol 5 min.
23. Montovanie

Pre polychromatické farbenie je možné použiť viacero druhov polychrómov, ktoré sa odlišujú farebnými odtieňmi cytoplazmy a jadra: EA 31, EA 50, EA65. V súčasnosti sú súčasťou farbiacich komerčných setov, ktoré sú určené ako pre manuálne, tak pre automatizované farbenie preparátov vo farbiacich automatoch. Pre gynekologickú diagnostiku sú najvhodnejšie kombinácie EA 31 a EA50. Pre preparáty s väčších objemom hlienu (spútum, cytológia z bronchov a podobne) je najlepší polychróm EA65. Farebné výsledky farbenia polychrómom sú: cytoplazma eozinofilných buniek je žiarivo červená, cyanofilné bunky – modrozelená cytoplazma, jadro je hnedočervené. Ďalšie modifikácie PAP farbenia sú napríklad podľa Kobilkovej a Zavadila, rýchle farbenie podľa Szczepanika a zrýchlené farbenie podľa Peluffo. Skrátené farbenia je možné použiť pri farbení rýchlej peroperačnej cytológie, alebo pri diagnostike priamo pri odbere (ROSE). Každé laboratórium má vlastné modifikácie, ktoré zodpovedajú požiadavkám hodnotiacich cytológov a cytotechnológov/skrínerov na výsledný farbiaci efekt.

Skrátené farbenie polychrómom podľa Shorra:

1. Shorrova farebná zmes – 1 – 3min.
2. Alkohol 70 % – 10 krát ponoriť
3. Alkohol 95 % – 10 krát ponoriť
4. Absolútny alkohol – 10 krát ponoriť
5. Xylol – ½ minúty

Skrátené farbenie polychrómom podľa Peluffo (pre peroperačnú cytológiu)

1. Alkohol 95 % – 5 sekúnd
2. Tečúca voda (vodovod) – 5 sekúnd
3. Harrisov hematoxylín – 60 sekúnd
4. Studená voda – 5 sekúnd
5. Zmes Orange G – EA 50 – 20 sekúnd
6. Butylacetát – 5 sekúnd

7. Montáž

Rýchle farbenie polychrómom podľa Szczepanika

1. Izopropylakohol – 1 sekunda
2. Harrisov hematoxylín – 70 sekúnd
3. Voda (40 – 70 °C) – 5 sekúnd
4. Izopropylakohol – 1 sekunda
5. Polychróm EA 31 – 38 sekúnd
6. Izopropylakohol – 1 sekunda
7. Xylol – 1 sekunda

4.3.5 Ekologická modifikácia PAP farbenia (Eco-Pap test)

Konvenčné PAP farbenie, ako je predstavené v predošlej kapitole, je kľúčové pre cervikálny skríning a jeho benefit je preverený globálne. Pri jeho masovom celoplošnom používaní prichádza na scénu otázka ekologickej bezpečnosti, vplyvu na životné prostredie, dekontaminácie chemikálií a vplyvu na zdravie personálu pracujúceho s chemikáliami ako aj vplyvu na celkovú populáciu. Používané toxické chemikálie spôsobujú iritáciu kože a sliznic, Raynaudov fenomén, malignity a iné zdravotné problémy. Z týchto dôvodov sa otázka ekologických foriem PAP farbenia stala aktuálnou. Vplyv na životné prostredie je možné redukovať substitúciou xylénu, HCl a amoniaku. V súčasnej literatúre bol publikovaný v serióznej štúdii ako Eco–PAP. Integruje progresívny hematoxylín, polychromatické farbenie a priame montovanie bez použitia xylénu, eliminuje používanie kancerogénov a signifikantne redukuje odpad. Najdôležitejší je efekt na zdravie personálu. Polychromatické farbenia redukujú množstvo alkoholových kúpeľov a priame montovanie Entellanom je menej toxické. Validované Eco–PAP predstavuje redukovanú/upravenú formu farbenia PAP, ktorá nemá vplyv na kvalitu výsledku farbenia, neznižuje reproducibilitu a záchytnosť v ktorejkoľvek z hodnotených kategórií, znižuje časovú expozíciu personálu chemikáliami, znižuje množstvo vyprodukovaného odpadu, znižuje náklady na farbenie ako aj na dekontamináciu odpadu. Má teda ekologický, medicínsky aj ekonomický efekt. Je len otázkou času, kedy sa ekologické prístupy inkorporujú aj do tejto oblasti medicínskej činnosti.

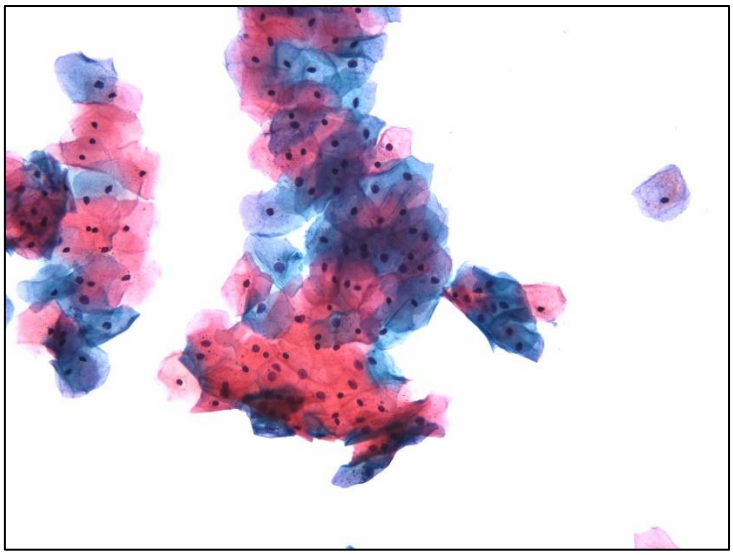

Obr. 29 Eco-PAP na ThinPrep preparáte *(zv. 100x)*

Farbiaci protokol Eco-PAP testu

1. hydratácia	10 ponorov do vody z vodovodu
2. nukleárne farbenie	Harrisov progresívny hematoxylín 1 – 3 min.
	10 ponorov do vody z vodovodu
3. cytoplazmatické farbenie	alkohol 96 % 1 min.
	Orange G +/-
	polychromatický roztok 30 s – 1 min.
	alkohol 96 %
4. priame montovanie	absolútny alkohol 1min. (môže sa vynechať)
	Entellan/New Entellan

Vo všeobecnosti sú všetky farbiace roztoky prchavé látky, ktoré je potrebné uchovávať v uzavretých nádobách a pravidelne ich vymieňať podľa množstva preparátov. Pred každým farbením je potrebné stav farbiacich roztokov skontrolovať. V dnešných vysokovýkonných laboratóriách s veľkým počtom vyšetrení za rok je priam nevyhnutné využívať na farbenie cytologických preparátov farbiace automaty s nastavenými modulmi farbenia. Farbiace automaty nielen šetria čas a personál, ale zabezpečujú štandardnú kvalitu farbenia skiel a šetria chemikálie.

4.4 Montovanie

Finálna úprava preparátu spočíva v príprave na prezeranie preparátu pod mikroskopom. Staršou metódou bolo prejasnenie kvapkou kanadského balzamu alebo iným prejasňovacím médiom

a prekrytie krycím sklíčkom. Namiesto krycieho sklíčka je možné potrieť povrch zaschnutého skla lakom. Dnes sa v laboratóriách používajú montovacie automaty, vysoko rýchlostné a vysokokapacitné počítačom riadené prístroje, ktoré kombinujú rôzne výhody, s pohodlným a spoľahlivým využitím. Preparát prekrývajú buď krycím sklom, ktoré naložia po aplikácii krycieho média alebo pracujú na báze fólie, ktorá sa natiahne cez sklo ako film.

Výkonné krycie automaty majú kapacitu cca 400 kvalitne prekrytých skiel za hodinu, s rýchlosťou 9 sekúnd na jedno sklo. Rýchlosť montovania je nastaviteľná pomocou flexibilného zadania na ovládacom paneli. Dispenzer a pumpa dávkujú médium bez bublín. Dávkovacia ihla sa automaticky odkladá do nádoby so xylénom (alebo iným rozpúšťadlom), a tým sa zabráni upchatiu ihly ztuhnutým médiom. Ideálom je, aby akceptoval akékoľvek komerčne používané médium, podložné či krycie sklo, ktoré je kompatibilné so systémom. Fóliové prekrývacie automaty prekryjú zafarbené podložné sklo fóliou. Atraktívnym a veľmi praktickým riešením je kombinovaný farbiaci a montovací automat, ktorý oba úkony vykoná po prvotnom vložení skla do kombinovaného automatu s oboma úkonmi (farbením aj montovaním) a výsledkom je hotový preparát. Tým sa eliminuje manuálny krok presúvania skiel. Väčšinou ide o modulové prístroje, ktoré sú schopné pracovať aj samostatne. Kombinované automaty poskytujú okrem výhody úspory času a práce aj obmedzenie úniku výparov do laboratória, keďže sú opatrené filtrami. Pamäť farbiaceho automatu má v registri 20 a niekedy aj viac farbení a celú škálu reagencií (najmenej 85), môže byť vybavený vodnými kúpeľmi a sušiacimi pozíciami. V prípade dlhšieho výpadku elektrického prúdu bývajú koše so sklami presunuté do tzv. bezpečnostného kúpeľa.

4.5 Praktické poznámky

Každý materiál má rôzne požiadavky na rýchlosť spracovania, ktoré závisia od jeho chemických a iných vlastností, ale vždy sa snažíme odobratý materiál spracovať čím skôr. Moč a cerebrospinálny mok je potrebné spracovať v čo najkratšom čase, do 1 – 2 hodín, chlad neochráni ich bunky pred poškodením. Nefixované bunky, ktoré obsahujú viac hlienu - bronchiálne aspiráty alebo spútum, zostávajú dlhšie intaktné, pretože hlien konzervuje bunkové štruktúry. Chladom môžeme spomaliť rozmnoženie baktérií obsiahnutých v mucíne, preto je možné materiál skladovať v chlade aj 12 – 24 hodín. Tekutiny z telesných dutín je taktiež možné skladovať 24 – 48 hodín. Predovšetkým v tekutinách môže veľké množstvo bielkovín chrániť bunkové štruktúry. Už spomínané nízko molekulové, nízko celulárne a nízko proteinózne materiály, najmä moč a cerebrospinálny mok, kladú zvýšené nároky na spracovanie a musí sa zohľadniť prevencia straty buniek, ich reprezentatívnosti a zachovanie

celulárnych detailov. Cytocentrifugácia kombinovaná s priamym náterom sedimentu je v súčasnosti veľmi rozšírená práve pri spracovaní takýchto materiálov. Výsledným efektom sú bunky v jednej vrstve so zachovanou cytomorfológiou. Vzorky sa posielajú čerstvé, alebo ich možno na krátky čas zakonzervovať pridaním rovnakého objemu 50 % alkoholu, či transportovať v chlade. Treba však mať na pamäti, že fixácia v alkohole spôsobuje stratu až 74 – 98 % buniek.

4.5.1 Zhotovenie náterov

1. Ihla musí byť v kontakte s čistým odmasteným podložným sklom (použijeme etanol) a opatrne nanesieme kvapku, aby sa nerozstrekla.
2. Druhým podložným sklom pod uhlom 45 stupňov ľahko roztrieme materiál do stratena, len jedným ťahom, aby bol v tenkej vrstve.
3. Pokiaľ makroskopicky postrehneme v aspiráte pevné čiastočky, zachytíme ich na špičku ihly a vložíme do eppendorfky/skúmavky, fixujeme vo formole a transportujeme a uchovávame pri izbovej teplote, nie v chlade. Ďalej spracúvame formou cytobloku.
4. Nátery necháme zaschnúť, nie však natretými stranami k sebe alebo bez vzájomného dotyku natretých plôch fixujeme za vlhka.

4.5.2 Odber a spracovanie aspirátov zo štítnej žľazy

Odber a transport materiálu podstatne ovplyvňuje výsledok. Z každého aspirátu bývajú 2 – 3 nátery fixované zaschnutím. Tekutina získaná z cysty je dodávaná v skúmavke v natívnom stave a následne spracovaná v cytobloku, alebo cytocentrifugáciou. Niekedy je v ambulancii urobený priamy náter. Pri evakuácii cysty je odporúčané poslať celý objem a zároveň aspirovať materiál zo steny kolabovaného útvaru. Aspirované množstvo by nemalo významne presiahnuť objem ihly – ďalší materiál je len krv. Väčšinou toto množstvo stačí na tri nátery s ponechaním voľných okrajov. Pri väčšom množstve sa podmienka voľných okrajov nedodrží, a cenné bunkové skupiny sa dostávajú na okraj v silnejšej vrstve a znižuje sa tak ich čitateľnosť. Väčšie množstvo materiálu a náterov prakticky znamená krvné zriedenie a zníženie kvality vzorky. Cytológia do tekutého média (LBC) v súčasnosti nie je v spracovaní negynekologických materiálov na Slovensku využívaná, hlavným prúdom je jej využitie v cervikálnom skríningu. Podobne ako pri gynekologickom LBC vyšetrení, aj tu je hlavnou devízou dodatočné využitie špeciálnych diagnostických metód. Zahraničné práce dokonca potvrdzujú vyššiu výťažnosť molekulových metód z LBC materiálu ako z cytobloku štítnej žľazy. V praxi bývajú aspiráty štítnej žľazy fixované zaschnutím, čo neobmedzuje použitie iných farbení, vrátane polychrómu.

Treba však počítať so zníženou imunoreaktivitou. Vlhkou cestou fixujeme metanolom, 95 % etanolom alebo sprejovými fixatívami. Pokiaľ sú v aspiráte prítomné makroskopické čiastočky tkaniva, vždy zhotovujeme cytoblok. Tekutinu možno spracovať v cytocentrifúge. Cytoblok sa odporúča zhotoviť aj v prípade, že ide o malígny uzol. K bežne používanému farbeniu May-Grünwald-Giemsa (MGG), sa pridáva farbenie polychrómom, v ktorom vyniknú štruktúry jadrového chromatínu. Veľmi obľúbené je farbenie HE (najmä patológovia ho preferujú). Preparáty farbené MGG sa odporúča nemontovať, s následnou jednoduchou aplikáciou imunocytochemických farbení v prípade diferenciálnej diagnostiky primárnych nádorov štítnej žľazy (najmä medulárny karcinóm) alebo jej metastatického postihnutia. Pri aplikácii imunocytochemických vyšetrení treba rátať s odlučovaním buniek v priebehu inkubácie, najmä u hemoragických náterov. Pred aplikáciou imunocytochemických farbení na pôvodnom skle sa odporúča fotografická dokumentácia nálezu.

4.5.3 Odber a spracovanie močovej cytológie

Podľa typu odberu rozlišujeme v urocytológii rôzne formy vyšetrovaného materiálu: spontánne vymočený moč, moč získaný inštrumentálne (výplachový alebo katetrizovaný moč), alebo materiál získaný kefkovým sterom. Výplachový moč poskytuje informáciu ako o celkovom stave močového traktu, podobne ako spontány alebo katetrizovaný moč, tak môže ísť o výplach selektívny - z konkrétnej etáže (napríklad výplach močovodu, alebo výplach močovej panvičky). Z hľadiska celularity je optimálnym moč výplachový, avšak z hľadiska neinvazivity a jednoduchosti je najrozšírenejší spontánne vymočený moč, ktorý však býva najmenej celulárny s nižšou kvalitou buniek. Pri spracovaní je najčastejšou metodikou spracovanie cytocentrifugáciou, napriek známemu faktu, že táto rutínna laboratórna cytopreparačná metóda sa vyznačuje vysokou stratou bunkového materiálu. Úskalím tohto spôsobu spracovania je nižšia celularita, s menej pravidelnou distribúciou buniek aj ich prekrývaním v menej prehľadných skupinkách. Miera zachovanosti buniek závisí od rýchlosti transportu a včasnom spracovaní vzoriek po prijatí do laboratória. V nemalej miere kvalita preparátov závisí aj od skúseností laboratórneho personálu. Veľmi zriedka sa dá moč spracovať metódou filtrácie „Millipore“ alebo náterom. Mimoriadne sľubným je spracovanie močovej cytológie metódou LBC, kedy je moč fixovaný, transportovaný a uchovávaný v cytoprotektívnom médiu, spracúva sa automaticky buď metódou filtrácie (systém ThinPrep, MonoPrep, CellprepPlus) alebo sedimentácie (SurePath, AutocyteCytePREP) podľa zvolenej techniky. Výsledkom je tenkovrstvový obraz, ktorý je napríklad aj v cervikálnej cytológii veľmi obľúbený a bežne využívaný. Spracovanie moču metódou LBC má mnohé výhody, ktoré sa týkajú kvality

náterov, ako aj elimináciu ľudského faktora. Je možné zhotoviť viacero reprezentatívnych náterov, ktoré možno farbiť rôznymi farbeniami, vrátane využitia zvyškového materiálu na molekulové vyšetrenia (FISH, NGS a pod.). Nevýhodou je iniciálna finančná investícia.

4.5.4 Odber a spracovanie pľúcnej cytológie

Materiál na spracovanie pneumologického materiálu sa získava **exfoliáciou** alebo **punkciou**. Z exfoliatívnych metód sa uplatňujú: **nátery** aspirátov z povrchovej bronchiálnej sliznice, bunky získané **kefkovým sterom** (brush), **odtlačky** tkanív získaných bronchiálnou kliešťovou biopsiou alebo transbronchiálnou biopsiou pľúcneho parenchýmu, taktiež materiál získaný **výplachom** bronchu, bronchoalveolárnou lavážou (BAL) alebo **vyšetrenie buniek v spúte**. **Punkčná cytológia** zahŕňa materiál získaný perbronchiálnou aspiráciou z punkcií mediastinálnych alebo hílových lymfatických uzlín, punkciou periférnych uzlín alebo extramurálnych ložísk, punkciou pleurálnych alebo perikardiálnych výpotkov a taktiež vpichov do podkožných ložísk alebo periférne uložených suspektných lézií. Ďalšie spracovanie prebieha väčšinou formou náteru na podložné sklo a nechá sa fixovať zaschnutím. Tekutiny (z broncholaveolárnej laváže - BAL alebo pleurálny výpotok) sa spracúvajú v cytocentrifúge. Sediment sa pomocou filtračného papiera prenesie na podložné sklo a je možné ho farbiť rôznymi metódami: PAP, hematoxylín-eozín, May-Grünwald-Giemsa (MGG), Wright-Giemsa, alebo rýchlym farbením Diff-Quik. **Diff-Quick** farbenie sa skladá z troch krokov a trvá cca 20 – 30 sekúnd a je veľmi vhodné na hodnotenie priamo na mieste odberu, počas **ROSE** (rapid-on-site-evaluation). Jednou z kľúčových metód využívaných v pneumocytológii je **cytoblok**, ktorý zvyšuje výťažnosť cytologického vyšetrenia. Je možné ho zhotoviť z materiálu získaného punkciou alebo z výpotkov, podstatou je akumulácia buniek fixovaných vo formole a ďalej spracúvaných analogicky ako bioptický materiál zaliatím do parafínového bloku. Ponúka tak širokú paletu ďalších vyšetrení: imunocytochemických, histochemických a genetických. Podmienkou je dostatočné množstvo cieľových buniek. Cytoblok je výhodnou a často jedinou diagnostickou modalitou v prípadoch, keď je bioptický odber nemožný. Využíva sa nielen pri diagnostike nádorových lézií, ale aj pri rôznych nenádorových procesoch, napríklad pri granulomatóznych ochoreniach (sarkoidóza a podobne). Najvyššiu senzitivitu má vyšetrenie aspiráciou tenkou ihlou pod kontrolou niektorej zobrazovacej metódy. V súčasnosti je najvýťažnejším odber pri endobronchiálnom vyšetrení pod ultrazvukovou kontrolou (EBUS) s kefkovým sterom zo suspektného ložiska alebo jeho punkciou, tzv. EBUS-FNA. Veľkou výhodou je možnosť opakovania odberu viacerými vpichmi a získanie pre diagnostiku dostatočného množstva materiálu, s vyšším podielom nádorových buniek. Tieto sa spracúvajú

zaschnutím, čo umožňuje vyššiu kvalitu nukleových kyselín pre molekulárne vyšetrenia, v porovnaní s materiálom fixovaným vo formole. Jednou zo zložiek pneumocytologického materiálu je aj tekutina získaná bronchoalveolárnou lavážou fyziologickým roztokom, v súčasnosti sa skôr posúva do roviny biochemickej, mikrobiologickej alebo molekulovo genetickej. Napriek tomu sú indikácie, kde aj cytologické vyšetrenie BAL má svoje opodstatnenie. Za účelom diferenciálneho rozpočtu buniek je najvhodnejšie použiť farbenie podľa May-Grünwald-Giemsu (MGG), pre mikrobiologické sa odporúča farbenie PAS, farbenie podľa Gramma alebo Groccota.

Schéma 1 Spracovanie materiálu pri EBUS-FNA pri ROSE (*zdroj: autorka*)

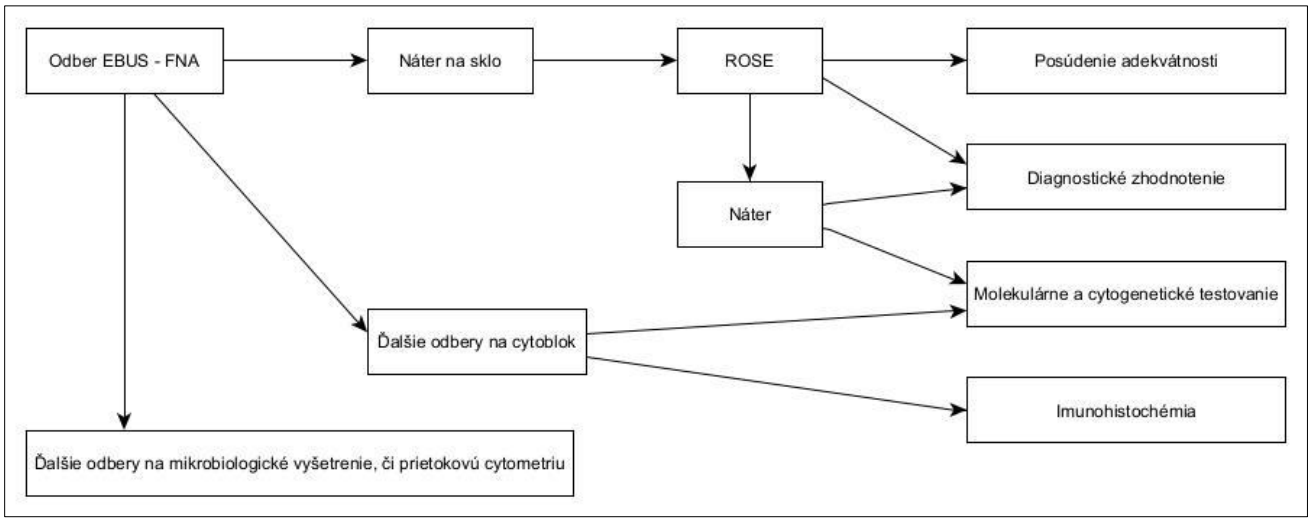

5 ANALYTICKÁ FÁZA

5.1 Základné cytomorfologické charakteristiky

Pri hodnotení cytomorfologických zmien hodnotíme nasledovné cytomorfologické charakteristiky:

Jadro: počet, veľkosť, tvar, charakteristiky chromatínu (štruktúra, farbiteľnosť/denzita, distribúcia), nukleoly (veľkosť, počet a tvar). Jadrová membrána: kontinuita a hladkosť kontúr, hrúbka a rovnomernosť.

Cytoplazma: množstvo, tvar, textúra, zhrubnutie, prítomnosť inklúzií (pigment, vakuoly).

Bunka ako celok: veľkosť, tvar, N/C pomer (nukleo-cytoplazmatický), mitotická aktivita.

Vzťahy medzi bunkami: kohézie, tvorba plachtovitých trsov, papíl, duktov, acínov, roziet, „balls“ formácie, atď...

Pozadie: ako nepriamy znak odzrkadľuje povahu procesov v prostredí, v ktorom sa bunky nachádzajú a tiež deje v samotných bunkách (amorfný materiál, amyloid, koloid, zápalové bunky, mikroorganizmy, nekróza,...)

5.2 Praktické poznámky k onkocytodiagnostike

Týkajú sa atribútov jadra, jadierka a pomeru jadra/cytoplazmy :

a) priame znaky malignity: týkajú sa atribútov jadra, jadierka a pomeru jadra/cytoplazmy

- tvar a veľkosť jadra
- charakter jadrovej membrány: hrúbka, rovnomernosť kontúry, hladkosť a jemnosť kontúry (vyhryzené, naštrbené, zvlnené kontúry)
- kresba a distribúcia chromatínu: hrúbka, rovnomernosť distribúcie
- jadierko: počet, veľkosť, 3D efekt
- pomer jadra a cytoplazmy – N/C pomer

b) nepriame znaky malignity: týkajú sa cytoplazmy
pozadia
vzťahov medzi bunkami

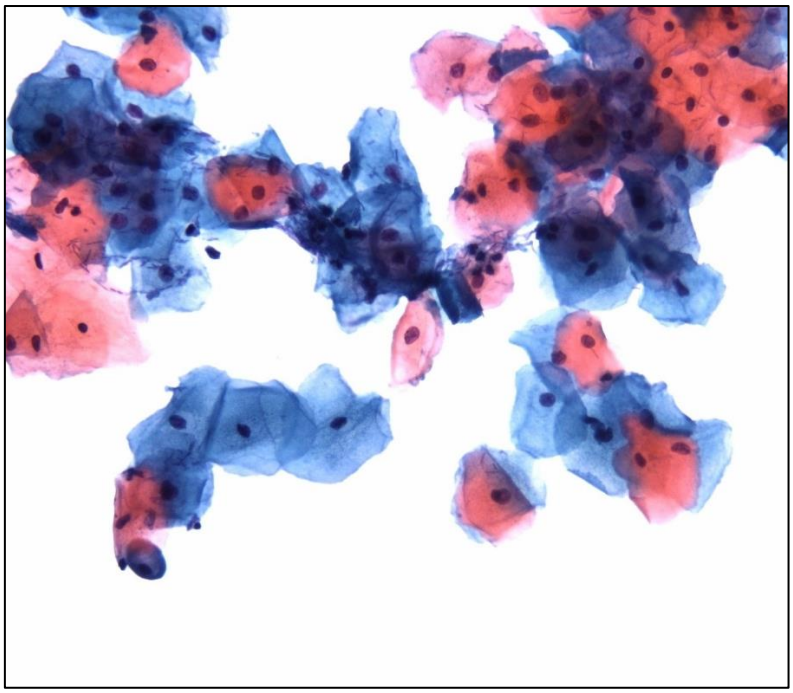

Obr. 30 Cervikálna cytológia, normálny N/C pomer *(farb. PAP, zv. 200x)*

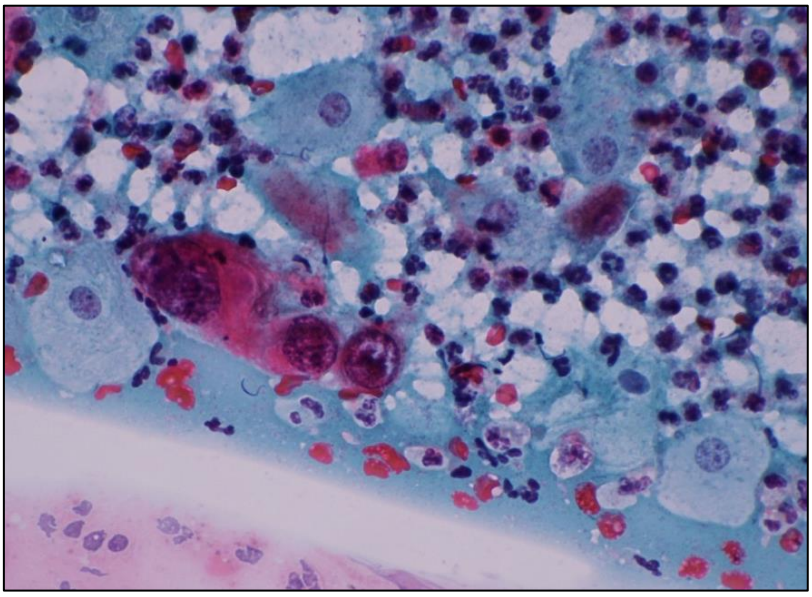

Obr. 31 PAP ster: hrubý nepravidelne distribuovaný chromatín, vysoký N/C pomer *(farb. PAP, zv. 400x)*

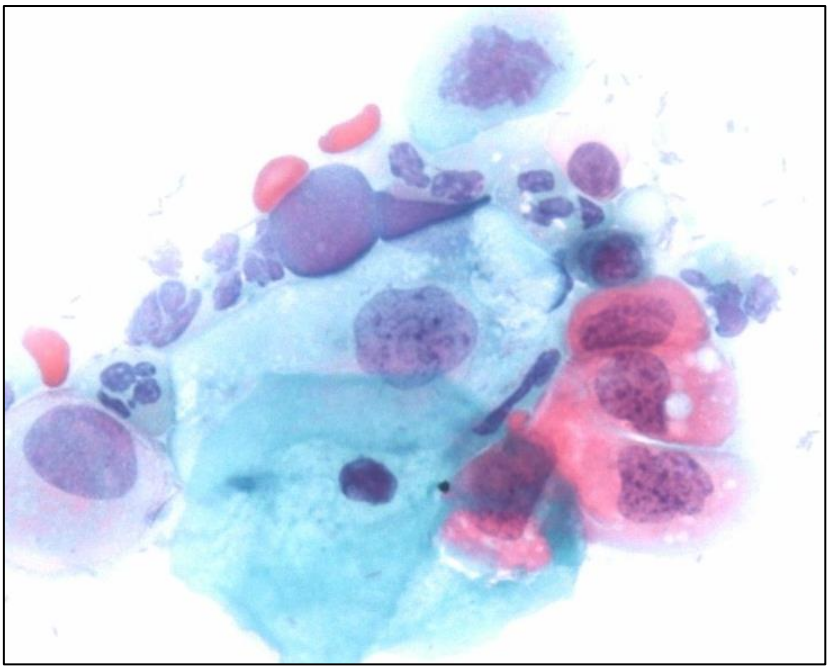

Obr. 32 Znaky malignity: nepravidelný hrudkovitý chromatín a nepravidelnosti jadrovej membrány, vysoký N/C pomer *(farb. PAP, zv. 400x)*

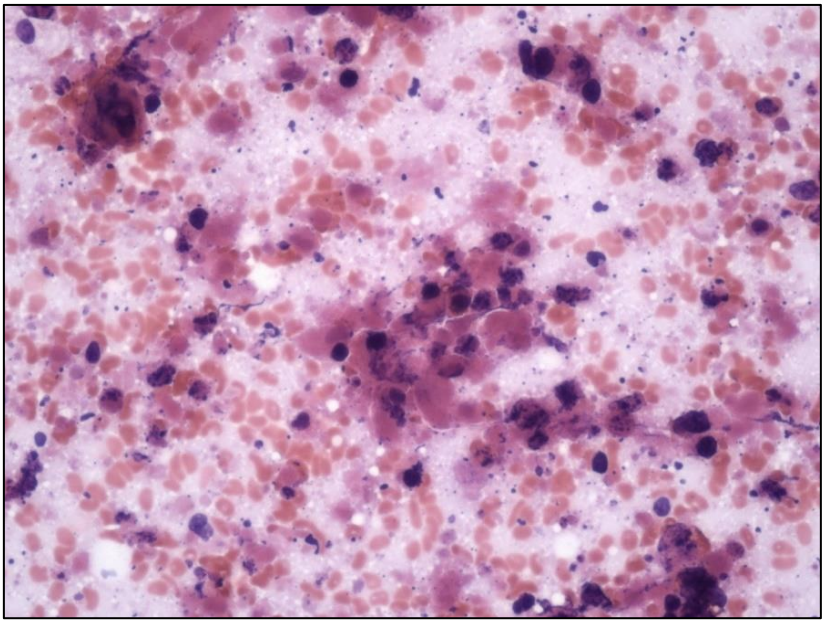

Obr. 33 „Špinavé“ nádorové pozadie, FNAC lymfatickej uzliny s metastázou kolorektálneho karcinómu *(farb. HE, zv.100x)*

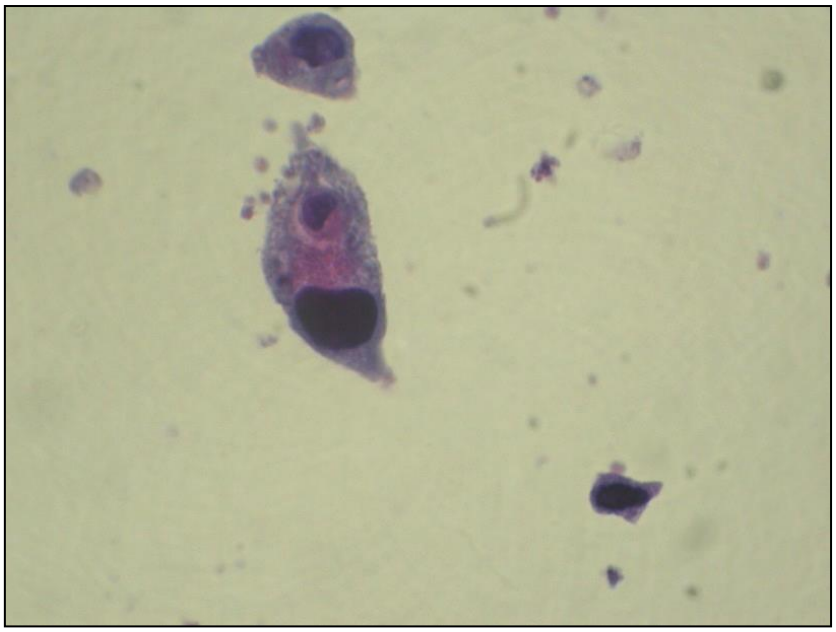

Obr. 34 Bunkový kanibalizmus a nádorová urotélia - močová cytológia *(farb.PAP, zv.400x)*

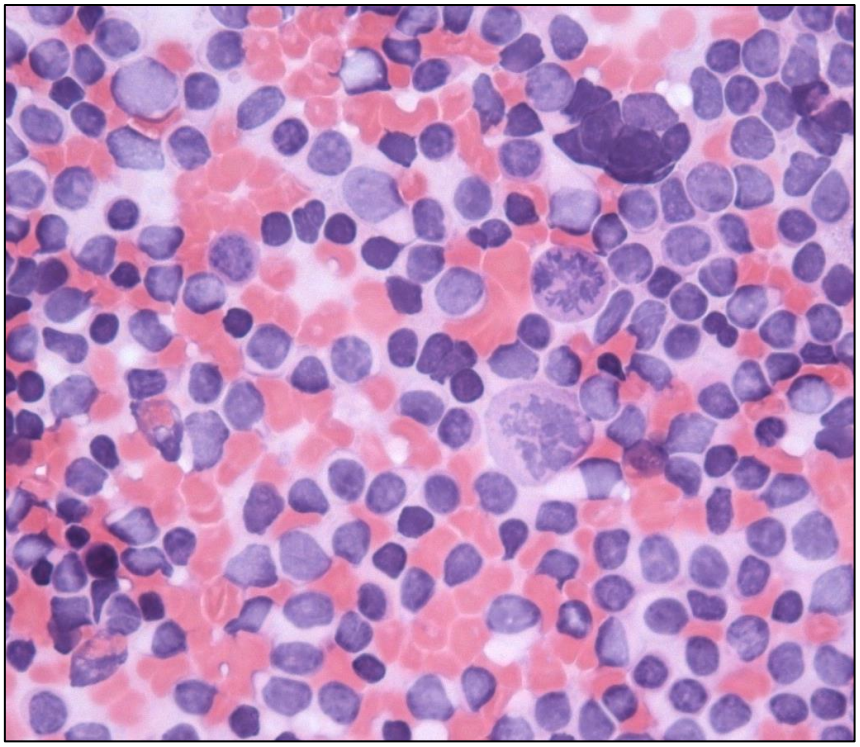

Obr. 35 Mitózy v aspiráte lymfatickej uzliny *(farb. HE, zv. 600x)*

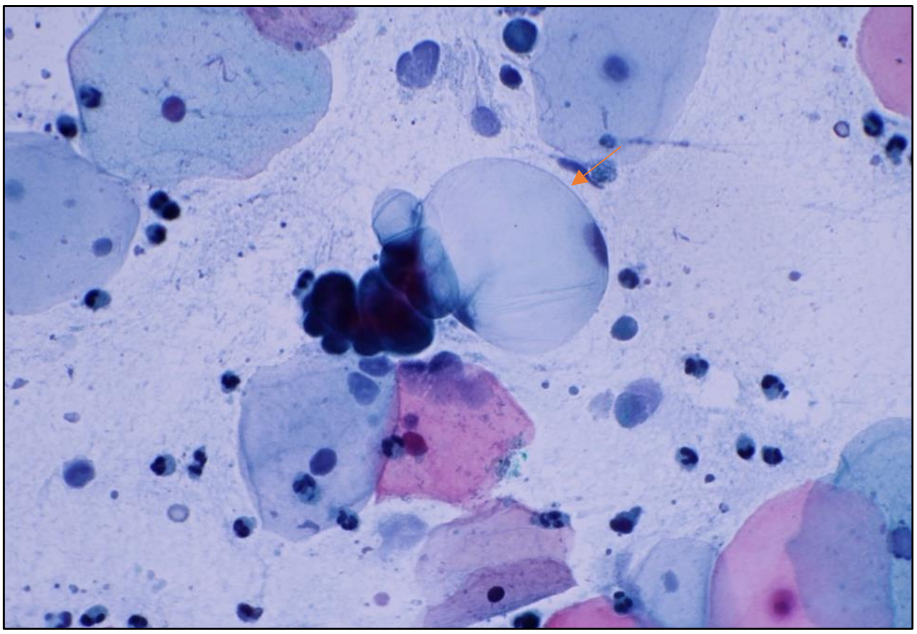

Obr. 36 Vakuolizácia cytoplazmy, PAP ster, endometriálny karcinóm

(farb. PAP, zv. 200x)

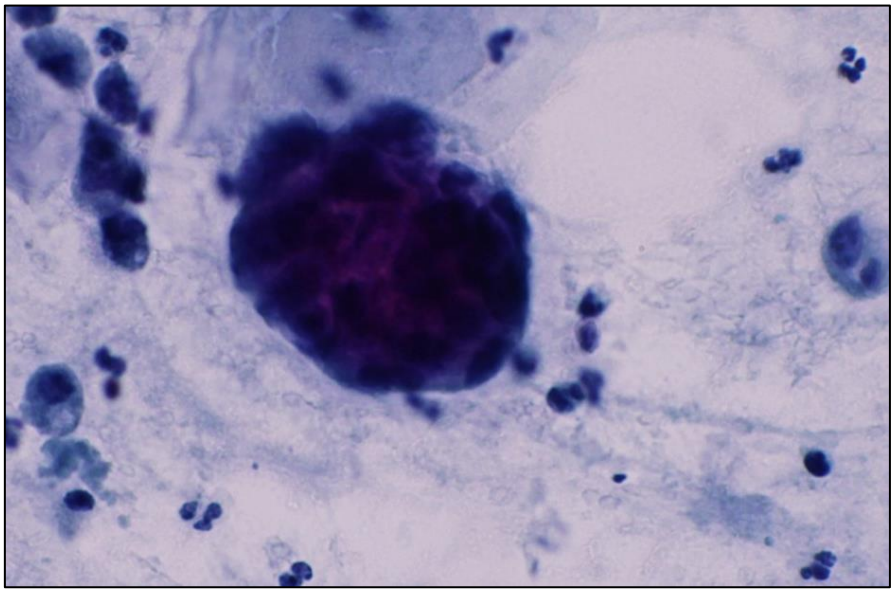

Obr. 37 PAP ster - 3D efekt, nádorové bunky endometriálneho karcinómu

(farb. PAP, zv. 200x)

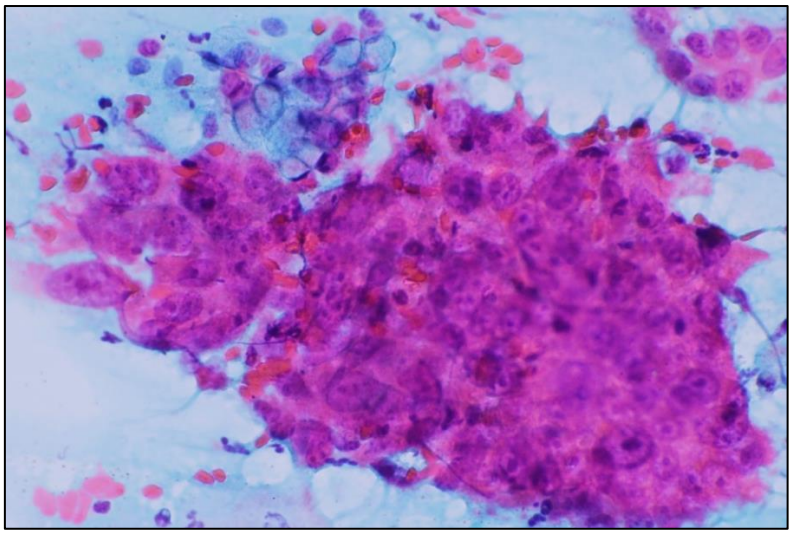

Obr. 38 Vizualizované prominujúce jadierka, PAP ster, endocervikálny adenokarcinóm *(farb. PAP, zv. 400x)*

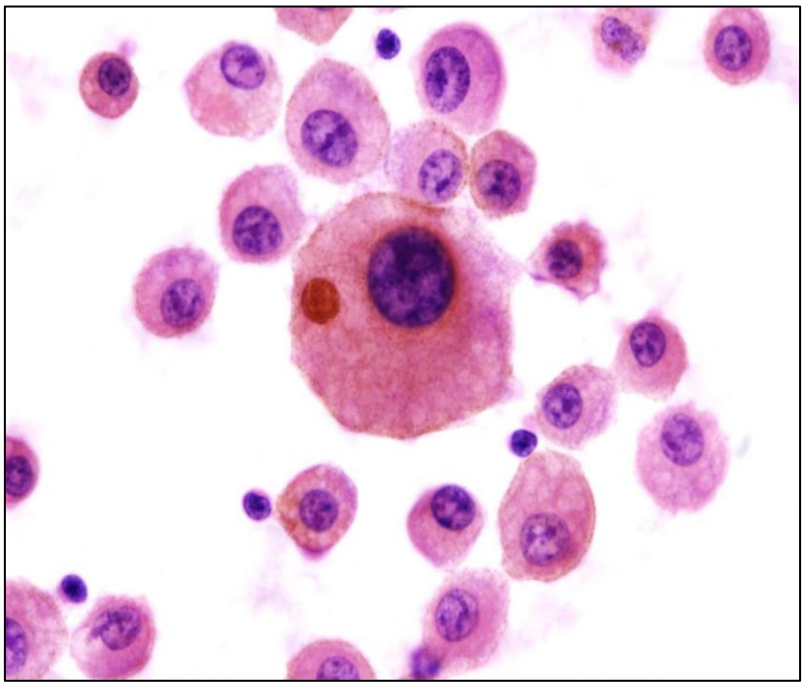

Obr. 39 Bunky malígneho melanómu v pleurálnom výpotku, hrudky melanínu v cytoplazme *(farb. HE, zv. 400x)*

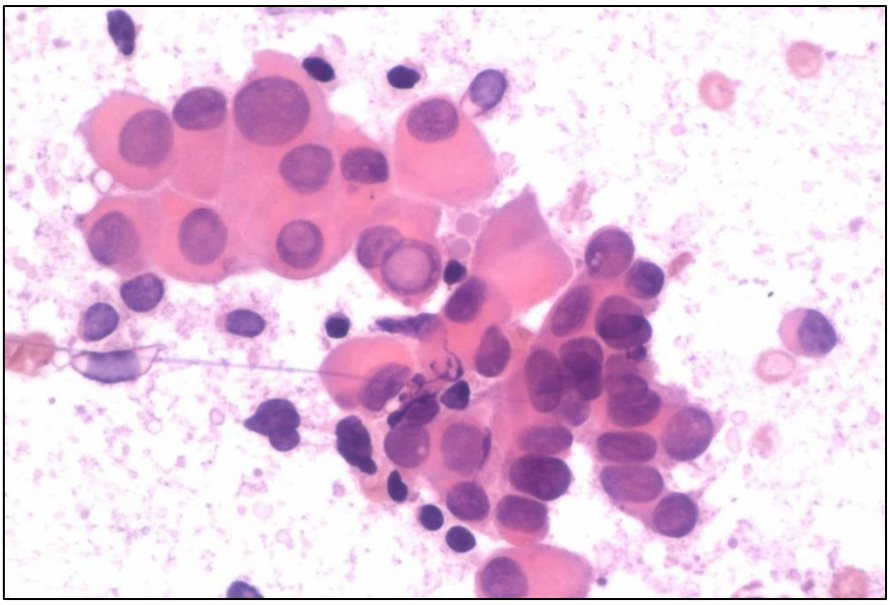

Obr. 40 FNA štítnej žľazy - nukleárne inklúzie v bunkách papilárneho karcinómu *(farb. HE, zv. 400x)*

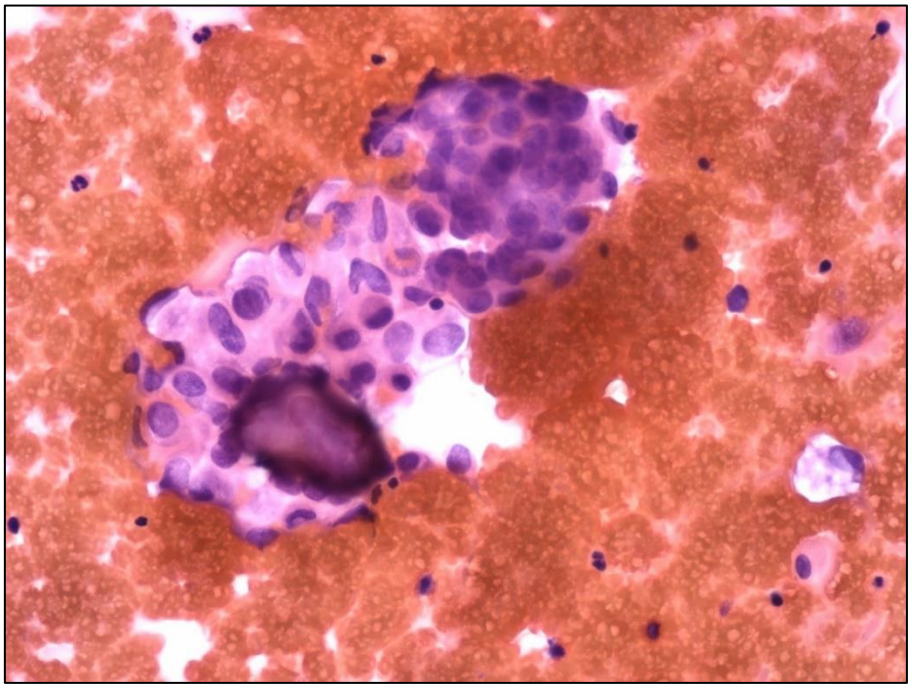

Obr. 41 FNA papilárneho karcinómu štítnej žľazy – kalcifikát *(farb. HE, zv. 400 x)*

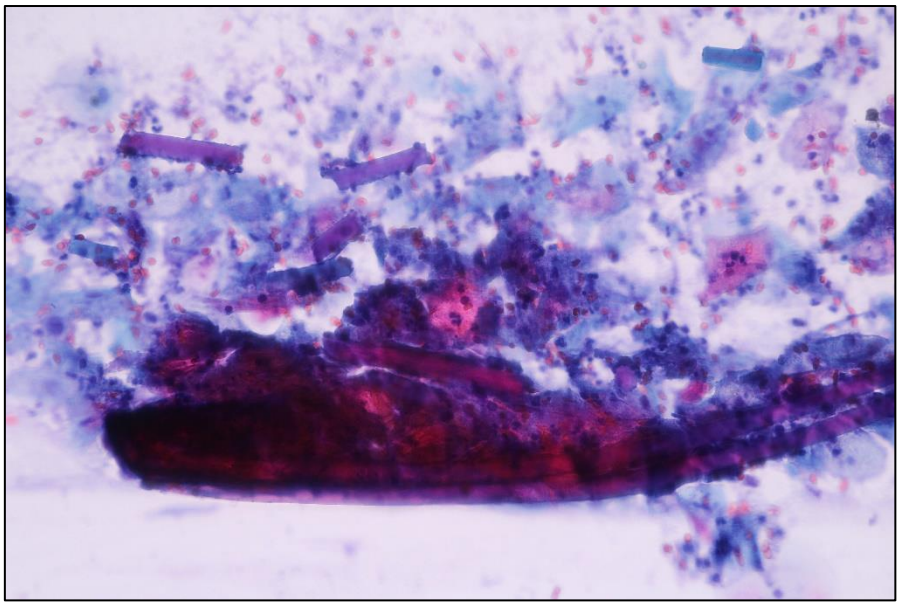

Obr. 42 Šicí cudzorodý materiál v cervikálnom stere *(farb. PAP, zv. 100x)*

5.3 Výsledok cytologického vyšetrenia

Výsledkom hodnotenia je **diagnostický záver**. Všeobecné zásady hodnotenia sa riadia štandardným postupom, ktorý možno použiť vo viacerých oblastiach cytodiagnostiky, a ktorý je modifikovaný podľa typu odberu a lokality, resp. vyšetreného orgánu. V takmer všetkých oblastiach cytodiagnostiky sa využíva analogický postup vychádzajúci z kritérií hodnotenia gynekologickej cytológie, tzv. Terminology Bethesda System. Ide o deskriptívny terminologický štandardizovaný systém hodnotenia s nasledovnými všeobecnými krokmi:

1. **zhodnotenie reprezentatívnosti materiálu:** reprezentatívny/nereprezentatívny, celularita, obskúrne faktory (krvácanie, zápalové pozadie, „špinavé“ nádorové pozadie, a iné).
2. **deskriptívna charakteristika prítomných buniek a zmien**: riadi sa podľa typu vyšetreného materiálu.
3. **diagnostický záver** - obsahuje zaradenie do kategórií: norma, atypie bližšie neurčeného významu, abnormálny nesuspektný nález, suspektný nález, nález pozitívny na prítomnosť malignity so špecifikáciou, ak je to možné. Uvedené kategórie sú určené podľa typu cytológie (gynekologická, cytológia štítnej žľazy, pankreasu, slinnej žľazy, atď.) a sú detailne priblížené v jednotlivých kapitolách špeciálnej cytodiagnostiky.

5.3.1 Faktory ovplyvňujúce výsledok

Kľúčovým faktorom vplývajúcim na výsledok cytologického vyšetrenia je reprezentatívnosť materiálu, táto je určená kvantitatívnymi aj kvalitatívnymi atribútmi. Kvantitatívne zahŕňajú samotnú celularitu a prítomnosť/neprítomnosť buniek a ich početnosť. Kvalitatívne atribúty charakterizujú vlastnosti, najmä hodnotiteľnosť buniek a vlastnosti okolia – pozadia.

Prítomnosť patológia/cytopatológa pri odbere materiálu a vyhodnotenie jeho reprezentatívnosti priamo na mieste (ROSE) je odporúčaná a v mnohých veľkých diagnostických centrách vyžadovaná a žiadúca. Predovšetkým ide o dôvody ekonomické a z pohľadu menežmentu onkologických ochorení ide o „cost-effective“ prístup.

Pokiaľ je materiál **nediagnostický alebo acelulárny**, je nutné túto skutočnosť zaznamenať do výsledku, pretože mnohokrát vysvetľuje a pomáha pochopiť neprítomnosť diagnostických štruktúr v materiáli a je dôvodom nereprezentatívnosti. Z forenzného pohľadu, ide o údaj nanajvýš cenný. Materiál môže byť znehodnotený z viacerých iných, tzv. **obskúrnych dôvodov**: artefakty z vysušenia, chronický alebo akútny zápal, krvácanie, hrubý náter. Celulárne zmeny asociované s chemo- a rádioterapiou môžu významne ovplyvniť hodnotenie, pri ktorom treba citlivo prihliadnuť k morfologickým špecifikám, ktoré sa môžu vyskytovať synchrónne s atypiami spojenými s recidívou základného ochorenia. V týchto prípadoch je o to viac dôležitá korelácia s klinickým obrazom a výsledkami zobrazovacích metód.

Zhrnutie faktorov ovplyvňujúcich výsledok:

- nízka celularita/acelularita
- neprítomnosť cieľových štruktúr (celularita je správna, ale nie sú zachytené bunky zodpovedajúce klinicky suponovanej lézii, alebo sú prítomné v malom množstve)
- obskúrne faktory: zápal, krvácanie, hrubý náter, vysušený náter, nesprávna fixácia
- zmeny asociované s terapiou /rádioterapia, chemoterapia/
- skúsenosť odoberajúceho materiál a erudícia vyhodnocujúceho vyšetrenie

5.4 ROSE – rapid on site evaluation

Využitie hodnotenia adekvátnosti cytologickej vzorky v reálnom čase odberu (ROSE) celosvetovo vzrastá práve kvôli posúdeniu a zaisteniu dostatočného množstva materiálu pre následné špeciálne vyšetrenia. Stúpajúci trend súvisí aj so zavedením tenkoihlových biopsií pod CT alebo ultrazvukovou kontrolou, s posúdením adekvátnosti odberu odtlačkom získaného materiálu (touch imprint) v reálnom čase, nielen v pľúcnej cytológii. V pneumocytológii posudzovanie reprezentatívnosti vzorky v čase odberu (ROSE) zvýšilo senzitivitu vyšetrenia

EBUS-FNA (tenkoihlová aspirácia pod kontrolou endobronchiálneho ultrazvuku) z 50 – 92 % na 93 – 96 %, špecificita zostáva 100 %-ná.

6 ORGANIZÁCIA PRÁCE V LABORATÓRIU

Požiadavky na organizáciu práce a prevádzku by mali byť zahrnuté v laboratórnej príručke, štandardných pracovných postupoch alebo na webe každého akreditovaného laboratória. Požiadavky na vstupné parametre vzorky sú súčasťou štandardného pracovného postupu pre spracovanie a sú kontrolované laborantom pri príjme materiálu. Sprievodný list a materiál by mal byť pri prijatí do laboratória správne označený, údaje na sprievodke by mali byť skontrolované a údaje by mali byť začlenené do informačného systému pod číslom alebo kódom. Materiál sa ďalej spracúva podľa potreby fixáciou, farbením a montovaním alebo inými požadovanými postupmi, za ktoré zodpovedá školený personál. Komplex miestností na spracovanie materiálu má byť navzájom prepojený a väčšinou je realizovaný systémom „otvorených dverí“. Samotné miestnosti určené na prácu s materiálom musia byť skontrolované hygienickou službou, musia mať zabezpečenú výmenu vzduchu, protipožiarne zabezpečenie v súlade s platnými predpismi. Taktiež musí byť zabezpečená likvidácia nebezpečného odpadu, prívod tečúcej vody, sklad pre chemikálie a krátkodobé ukladanie odpadu v kontajneroch. Súčasťou vybavenia laboratória je archív, v ktorom sú uchovávané sprievodné listy a preparáty. Dáta sú archivované v databázach. Prístrojové vybavenie sa týka predovšetkým prítrojov na farbenie, montáž, centrifugáciu, uskladnenie materiálu. Veľká časť vybavenia sú automaty alebo poloautomaty, väčšina z nich dnes už riadená počítačmi. Kľúčovým vybavením cytologického laboratória sú mikroskopy. Za správny a bezpečný chod laboratória je zodpovedný vedúci laborant a vedúci lekár.

Obr. 43 Archív výsledkov a preparátov

7 KONTROLA KVALITY

Kvalita cytodiagnostiky je určená viacerými parametrami. Základnými parametrami determinujúcimi kvalitu diagnostiky je **senzitivita a špecificita**. **Senzitivita** určuje pomer počtu správne určených pozitívnych a suspektných prípadov k celkového počtu pacientov s overenou diagnózou pozitívnych a suspektných prípadov + počet chybne negatívnych prípadov. Je vyjadrená v percentách.

$$senzitivita = \frac{počet\ správne\ určených\ pozitívnych\ a\ suspektných\ prípadov}{celkový\ počet\ s\ overenou\ diagnózou + počet\ chybne\ negatívnych\ prípadov}\ x100$$

Špecificita je určená pomerom počtu správne negatívnych prípadov k počtu správne negatívnych prípadov s pripočítaním chybne pozitívnych a suspektných prípadov. Taktiež sa vyjadruje v percentách.

$$špecificita\ \frac{počet\ správne\ negatívnych\ prípadov}{počet\ správne\ negatívnych\ prípadov + počet\ chybne\ pozitívnych\ a\ suspektných\ prípadov}\ x100$$

Falošne/chybne negatívne nálezy sú nálezy podhodnotené, zdrojom **falošne pozitívnych** nálezov sú naopak nadhodnotené nálezy. Kvalita činnosti cytologického laboratória sleduje udržanie žiadúcej kvality predanalytickej a analytickej činnosti laboratória. Aby sa udržala žiadúca úroveň kvality, musia byť splnené nasledovné požiadavky: vnútorné opatrenia na zaistenie presnosti všetkých štádií procesu od prijatia vzorky až po expedíciu výsledku a archiváciu. Ďalšou podmienkou je dodržiavanie štandárd vyšetrenia: opatrenia laboratórnej prevádzky na zabezpečenie kvality na miestnej, národnej a medzinárodnej úrovni. V oblasti cervikálneho skrínigu sú tieto vypracované do detailov a zahŕňajú mechanizmy vnútornej a externej kontroly kvality. Mechanizmy internej kontroly kvality (IQC) sa uplatňujú v dennej laboratórnej prevádzke (kontrola vzorky, technologické postupy, rýchly reskríning), externé systémy (EQA), sú zaisťované externými inštúciami, napr. testovanie farbení, porovnania štruktúry nálezov a pozitívnych prediktívnych hodnôt medzi laboratóriami. Aplikácia a dodržiavanie interných a externých mechamizmov kontroly kvality sú súčasťou akreditácií laboratórií. Pravidelná a systematická kontrola kvality práce je nevyhnutná s cieľom znížiť počet chýb na najnižšiu možnú mieru, znížiť počet falošne negatívnych prípadov, zvýšiť percento cytologicko-histologických korelácií a zlepšiť záchytnosť liečiteľných prekanceróz (v prípade karcinómu krčka maternice lézií v štádiu HSIL). Protokoly pre kontrolu kvality (QC – Quality Control) a zaistenie kvality (QA - Quality Assurance) sú jasne definované pre skríningové testy, sú požadované ako pre cytologické vyšetrenie, tak pre HPV testy, týkajú sa všetkých krokov od odberu vzorky, jej príjmu, spracovania až po hodnotenie. Taktiež sa týkajú

materiálno technického vybavenia a personálneho zabezpečenia všetkých činností. Personálne zabezpečujú predanalytickú fázu zaškolení zdravotnícki lanboranti a pomocný personál. Výcvik a dohľad nad novými pracovníkmi je základným pravidlom pri správnom odbere vzorky, jej fixácii, a mal by zodpovedať Európskym usmerneniam. Supervízia a preškolenie je nutné, ak je odber vzorky neadekvátny, taktiež je nutná spätná informácia v prípade nesprávne vyplnenej sprievodky alebo chybách označenia vzoriek. Monitorovanie počtu nediagnostických vzoriek v konvenčných náteroch ako aj zaznamenávanie vzoriek s limitáciou kvality vzorky (počet buniek, neprítomnosť buniek transformačnej zóny) monitoruje odberové kvality ako v konvenčných, tak v LBC cytológiách. Na úrovni spracovania vzorky musia byť dodržiavané štandardné pracovné postupy v súlade s Laboratórnymi akreditačnými štandardami, musia byť vykonávané pravidelné kontroly a dozor nad všetkými postupmi a prípadné chyby musia byť dokumentované. Odporúča sa zavádzať čiarové kódy a automatizované značenie sprievodiek a preparátov, zaviesť štandardné operačné postupy farbenia, využívať automatizáciu vo farbení a pri prikrývaní preparátov. Zaznamenávať výmeny a dopĺňanie farbív. Vedúci laborant/cytotechnológ by mal denne kontrolovať náhodným výberom kvalitu farbenia z hľadiska intenzity, nukleocytoplazmatického kontrastu, odvodnenia a jasnosti montovacieho média. Pre fázu analýzy a interpretácie sú vytvorené usmernenia kontroly kvality hodnotenia skríningu. Skrínovanie vyžaduje špecializovaný výcvik a pozornosť pri prezeraní prevažne negatívnych cytologických preparátov, medzi niekoľko tisíc bunkami zaznamenať abnormity. V prvom rade má skríning vykonávať školený skríner/zdravotnícky laborant so špecializáciou v odbore Vyšetrovacie metódy v klinickej cytológii. Skríning má svoje známe limity, tkvejú najmä v relatívne nízkej senzitivite 60 – 80 %. Zdrojom chýb v primárnom skríningu sú väčšinou rutina, prehnaná sebadôvera, naopak úzkosť z neskúsenosti, vysoká pracovná záťaž, nedostatky pracovného prostredia a vybavenia, nedostatočné osvieżovanie vedomostí. Osvedčenými metódami na predchádzanie chybám sú výcvik a pokračujúce vzdelávanie skrínerov. Rýchly reskríning preparátov pred uvoľnením nálezov, ktorý je odporúčaný v Európskych odporúčaných postupoch je potvrdený ako účinná metóda redukcie falošne negatívnych výsledkov. Podstatou je revidovanie skla 1 minútu vo zväčšení 10x, abnormality sú potom odovzdávané vedúcemu skrínerovi alebo patológovi. Rýchly reskríning bol efektívnejší ako plný reskríning 10 % preparátov. Rýchly skríning všetkých negatívnych a nediagnostických skiel je odporúčaný vo Veľkej Británii buď ako reskríning alebo preskríning. Rýchly preskríning všetkých preparátov skôr, ako idú do rutínneho skríningu sa javí rovnako účinný ako rýchly reskríning. Výhodou je možnosť monitorovania jeho citlivosti v porovnaní s plným primárnym skríningom a je citlivejší v LBC preparátoch ako pri

konvenčných náteroch. Ďalšou, ale finančne náročnejšou modalitou, je automatizovaný skríning. Ide o veľmi presný nástroj kontroly kvality, ak je použitý na preskríning nasledovaný plným primárnym skríningom. Ide o akreditovanú metódu.

Vnútrolaboratórna kontrola kvality skríningu spočíva vo forme kontroly hraničných a malígnych nálezov lekárom – tzv. dvojitom skríningu suspektných a abnormálnych nálezov. Odporúčaným minimálnym ročným množstvom cytologických vyšetrení pre skríningové laboratórium je 15 tisíc vyšetrení za rok. Sledovanie parametrov kvality zahŕňa sledovanie: percenta reskríningu, percenta vyraďovania suspektných skiel skrínermi, percenta nálezov ASC-US z celkového objemu vyšetrení, pomer ASC:LSIL, percentuálne rozloženie jednotlivých kategórií ako aj abnormálnych nálezov. V cervikálnej cytológii má tvoriť percento abnormálnych nálezov cca 10 %, z toho kategória ASC-US nemá presahovať 5 % z celkového počtu skrínovaných skiel, pri tenkoihlovej aspirácii štítnej žľazy nemá objem záverov bližšie neurčených atypií (AUS/FLUS nálezov) presahovať 10 %. Hodnota pomeru ASC:LSIL odráža úroveň diagnostického rozhodovania cytopatológov a nemá presahovať hodnotu 2,2. Laboratórium má pravidelne monitorovať uvedené parametre a percento cytologicko-histologickej korelácie nemá byť nižšie ako 60 %. V pracovnom harmonograme skríningového pracoviska majú byť zahrnuté nasledovné parametre: hodnotenie podľa aktuálnej verzie Bethesda terminologického systému, maximálne množstvo pozretých sterov 80 – 100/deň/1 osoba, revízia predošlej cytológie v prípade diskrepancie histologických a cytologických nálezov, dvojstupňový skríning pri suspektnom kolposkopickom náleze, revízia skríningovej histórie v prípade karcinómu, reskríning cytológií s predošlým suspektným nálezom napriek negativite posledného steru. Odporúča sa dvojstupňový skríning pri stavoch po hysterektómii, konizácii resp. inom chirurgickom zásahu na krčku, cielený reskríning žien, ktoré neboli viac ako 5 rokov na vyšetrení. Vonkajšia kontrola kvality (interlaboratórna a medzinárodná) prebieha vo forme cyklického zasielania náhodne vybratých preparátov do iného laboratória v krajine alebo v zahraničí s následným vyhodnotením kontroly. Kontrola kvality prebieha aj formou virtuálnych kontrol, napr. Labguality.fi a podobne. Podstatnou zložkou laboratória je archív, v ktorom sa archivujú sprievodky a preparáty. Vzhľadom k množstvu vyšetrených preparátov ročne je možnou akcepovanou formu archivácie archivácia skenovaných prípadov.

8 ONKOGENÉZA A ZÁKLADY ONKOPATOLÓGIE

Nádor je masa tkaniva s **excesívnym, nekoordinovaným a autonómnym rastom** geneticky transformovaných buniek. Bunky tejto masy proliferujú a unikli spod regulačných mechanizmov, zmena je ireverzibilná a proliferácia buniek pokračuje nezávisle od vyvolávajúcich stimulov, ktoré k nej viedli. Uvedený rast nádorových buniek je spôsobený nielen v dôsledku ich neobmedzenej produkcie, ale tiež schopnosti vymknúť sa spod kontrolných mechanizmov. Nádor je väčšinou na začiatku **monoklonálnou populáciou buniek**, vzniknutých z jednej bunky s iniciačnou neletálnou genetickou poruchou (teória jednej „odrodilej bunky“). Tento klon počas nekontrolovanej proliferácie expanduje a dochádza k **progresii nádoru** - akumulujú sa ďalšie genetické a epigenetické zmeny, dochádza ku genomickej instabilite. Nádor sa postupne stáva v procese klonálnej evolúcie heterogénnym a je podkladom **nádorovej heterogenity**.

V dôsledku týchto procesov nádorové bunky získavajú nasledovné charakteristické črty:

- **autonómia nádorového rastu:** bunky neodpovedajú na fyziologické regulátory bunkového cyklu a apoptózy
- **neobmedzený replikačný potenciál:** bunky malígnych nádorov nestarnú a majú neobmedzený replikačný potenciál, čím sa stávajú „nesmrteľnými“
- **energetický parazitizmus:** nádorové bunky majú vysoké energetické nároky a energiu získavajú na úkor hostiteľského organizmu, taktiež dokážu preprogramovať svoj metabolizmus
- **angiogenéza:** na zaistenie vysokých nárokov na metabolizmus indukujú proliferáciu endotelu a vznik nových ciev v nádorovej stróme, aby tak zaistili zvýšený prísun kyslíka a živín
- **migrácia a metastázovanie:** ide o vlastnosti malígnych buniek, ktoré majú schopnosť opustiť svoje primárne ložisko a založiť dcérske vo vzdialených tkanivách, alebo migrovať do okolia
- **únik spod imunitného dohľadu:** nádorové bunky majú schopnosť uniknúť spod tohto dohľadu, ktorý by ich za normálnych okolností eliminoval

Takmer každý nádor sa skladá z nádorového parenchýmu a nádorovej strómy. **Nádorový parenchým** tvoria proliferujúce bunky, podľa ich charakteru je možné určiť histologický typ, stupeň diferenciácie a tým aj biologické správanie nádoru. **Nádorová stróma** je tvorená väzivom a cievami, a tvorí pre nádorový parenchým podporu, zabezpečuje prísun živín a kyslíka. Dnes už vieme, že nádorová stróma a parenchým navzájom komunikujú

a ovplyvňujú sa v negatívnom (imunitné reakcie na rast parenchýmu indukované a sprostredkované strómou môžu rast brzdiť) aj v pozitívnom slova zmysle (nádorový rast môže stróma podporiť).

8.1 Správanie a charakteristiky nádorov

Dignita nádorov je definovaná diferenciáciou nádoru, rýchlosťou rastu, lokálnym šírením a metastázovaním. Podľa charakteru biologického správania rozlišujeme nádory **benígne a malígne** (nezhubné a zhubné). Ich rozlíšenie má isté klinické a morfologické atribúty. Medzi týmito dvoma zreteľne definovanými skupinami, existuje skupina nádorov, tzv. potenciálne malígnych, nazývajú sa aj *nádory hraničnej malignity („borderline"),* alebo nádory neistého biologického správania, neistého malígneho potenciálu. Tieto sa väčšinou správajú benígne, avšak majú v niektorých prípadoch vlastnosti malígneho nádoru, čo nie je možné z bežného morfologického vyšetrenia spoľahlivo predpovedať.

Tab. 1 Charakteristiky benígnych a malígnych nádorov
(*voľne upravené podľa: Zámečník et al. 2019*)

Vlastnosť	**Benígny nádor**	**Malígny nádor**
Rast rýchlosť rastu	ohraničený, expanzívny opuzdrené pomalý	infiltratívny rýchlejší
Sekundárne zmeny	väčšinou neprítomné	časté
Mikroskopicky 1. rastový vzor	analóg pôvodného	viac či menej podobný pôvodnému tkanivu
2. bazálna polarita 3. pleomorfizmus 4. N/C pomer 5. anizonukleóza	zachovaná obyčajne nie normálny chýba	narušená často zvýšený zvyčajne áno
6. hyperchromázia 7. mitózy	zvyčajne chýba ak áno, tak vždy typické a v menšom množstve	áno v rôznom množstve, vrátane atypických
8. obrovské bunky 9. jadierka	ako áno, tak bez atypií menej početné, menšie	atypické až bizarné veľké prominujúce

Lokálna invázia **Metastázy**	neprítomná nie	áno áno
Prognóza	lokálne komplikácie	lokálne a metastatické komplikácie a celkové vplyvy

Rýchlosť rastu: Benígne nádory väčšinou rastú pomalšie ako malígne, ich rast môže akcelerovať napríklad vplyvom hormonálnych zmien, v zásade sa však vyznačujú pomalým rastom. Malígne nádory majú vysokú proliferačnú aktivitu a rýchlosť rastu, ktoré priamo úmerne súvisia s ich dediferenciáciou. Táto vlastnosť je podmienená veľkým množstvom buniek, ich „nesmrteľnosťou“, nižšou mierou zániku ako aj schopnosťou zaistiť si lokálny prísun kyslíka a živín v procese angiogenézy.

Spôsob rastu: benígne nádory rastú expanzívne, väčšinou opuzdrené a jasne ohraničené od okolitého nenádorového tkaniva. Svojím rastom utláčajú okolité tkanivo. Rast malígnych nádorov je infiltratívny, prerastujú okolitým tkanivom, ich hranice nie sú jasné a nie sú ohraničené väzivovým puzdrom.

Stupeň anaplázie /stupeň diferenciácie: stupeň diferenciácie nádorových buniek znamená, do akej miery nádorové bunky pripomínajú svoje nenádorové analógy. Anaplázia je opačnou charakteristikou – stupeň dediferenciácie. Malígne nádory majú nižší stupeň diferenciácie ako benígne. Tieto sa skladajú z vysoko diferencovaných buniek, často je ich morfológia ťažko odlíšiteľná od normálnych tkanív, nevykazujú atypie a mitotická aktivita je minimálna. Podľa stupňa diferenciácie rozlišujeme malígne tumory dobre, stredne a nízko diferencované (G1, G2, G3). So stupňom dediferenciácie stúpa množstvo mitóz vrátane atypických, proliferačná aktivita a agresivita nádorového ochorenia.

Stupeň diferenciácie sledujeme vo viacerých aspektoch:

- **organoidné usporiadanie:** dobre diferencované nádory dokážu „rekapitulovať“ usporiadanie pôvodných štruktúr, z ktorých pochádzajú. S narastajúcou anapláziou dochádza k solidifikácii (platí predovšetkým pre epitelové nádory) a disociácii (bunky strácajú kohezivitu a rastú solitárne).
- **cytologické známky anaplázie:** ide o kľúčové morfologické znaky zhubných nádorov ako v histologickej/bioptickej, tak v cytologickej diagnostike

✓ *pleomorfia:* syn. polymorfia, anizocytóza. Označuje rôznu veľkosť a tvar buniek. S narastajúcou pleomorfiou sa nepriamo úmerne znižuje stupeň diferenciácie. U nediferencovaných foriem sa nezriedka stretneme s bizarnými bunkami, s veľkými, viacpočetnými rôzne veľkými jadrami. V súvislosti s dediferenciácou treba spomenúť

aj *bunkový kanibalizmus*, ktorý sprevádza nízko diferencované nádory a je možné ho identifikovať aj v cytologických materiáloch.

- ✓ *zvýšený N/C pomer:* v nádorových bunkách, predovšetkým premalígnych a malígnych, sa zväčšuje objem jadra na úkor cytoplazmy, nezriedka tvorí cytoplazma len úzky nenápadný lem okolo zväčšeného jadra (napr. malobunkové nádory).
- ✓ *anizonukleóza:* ide o variabilitu vzhľadu, veľkosti a tvaru jadra.
- ✓ *hyperchromázia:* je spôsobená zmnožením a hrubým usporiadaným jadrového chromatínu.
- ✓ *jadierka:* zhubné nádory mávajú výrazné (prominujúce) jadierka ako odraz zvýšenej produkcie proteínov.
- ✓ *strata polarity:* často sprevádza nádorový rast. Príkladom je zmena lokalizácie jadra epitelových buniek, ktoré sa z fyziologického umiestnenia pri bazálnom konci bunky (pri bazálnej membráne) presúva k apikálnemu koncu. Jadrá sú rozmiestnené neusporiadane, náhodne.

- **mitotická aktivita:** vo forme typických alebo atypických mitotických figúr sa zvyšuje so znižujúcim sa stupňom diferenciácie. Atypické mitózy majú vzhľad nesymetrických, tripolárnych, kvadrupolárnych až multipolárnych figúr a sú charakeristické pre malígne nádory.

8.2 Šírenie malígnych nádorov

Lokálny invazívny rast a metastázovanie sú základnými vlastnosťami malígneho nádoru. **Lokálny invazívny/infiltratívny rast** je základným atribútom zhubného nádoru, ktorým sa odlišuje od nezhubného. Má schopnosť penetrovať, deštruovať okolité tkanivo, väčšinou sa netvorí puzdro, avšak tie nádory, ktoré vznikajú na podklade benígnych opuzdrených nádorov pri malígnej transformácii cez puzdro prenikajú do okolia (folikulárny adenóm štítnej žľazy versus folikulárny karcinóm). Práve z dôvodu infiltrácie je chirurgická extirpácia malígnych nádorov komplikovaná a mikroskopické hranice nádoru môžu presahovať tie makroskopické, čo býva dôvodom recidív pri inkompletnom odstránení. Lokálna invazivita je typickým znakom aj tých nádorov, ktoré vzdialené metastázy netvoria (nádory CNS, retroperitonea), spôsobuje však deštrukciu dôležitých štruktúr a je príčinou klinickej malignity. Zvláštnym typom lokálneho šírenia je intraepitelové šírenie nádoru – bez toho aby bunky prenikli cez bazálnu membránu do strómy, tzv. *in situ nádory*. Inou formou intraepitelového šírenia je Pagetova choroba (mamárna aj extramamárna forma), či superficiálne sa šíriaci melanóm.

Metastázovanie znamená zakladanie sekundárnych ložísk na miestach vzdialených od primárneho nádoru. Realizuje sa rôznymi cestami: lymfatickou cestou (**lymfogénne** metastázy do lymfatických uzlín), krvnou cestou (**hematogénne** metastázy) alebo šírenie priamo - **porogénne** (v telesných dutinách). **Lymfogénne metastázovanie** je typické najmä pre karcinómy, stena lymfatických ciev je pomerne tenká a poľahky do nej invadujú malígne nádory, v cieve sú potom nádorové bunky transportované do najbližšej spádovej uzliny (sentinelovej). V cieve väčšinou vznikne nádorový trombus, ktorý je embolizovaný (celý alebo jeho časť) do tejto lymfatickej uzliny. Nádorové emboly väčšinou rastú najprv v subkapsulárnych sínusoch postihnutej uzliny a odtiaľ ju celú prerastajú. Metastázovanie do lymfatických uzlín väčšinou kopíruje anatomické usporiadanie lymfatickej drenáže. Pri masívnom postihnutí lymfatických ciev v okolí primárneho nádoru vzniká tzv. *karcinomatózna lymfangiopatia*, pri obštrukcii lymfatík nádorom dôjde k zmene lokálneho toku lymfy a bunky sa šíria proti prúdu do neobvyklých lokalít (*retrográdne metastázy*). Napríklad metastázy karcinómu prostaty do supraklavikulárnych lymfatických uzlín. **Hematogénne metastázovanie** sa deje dvoma spôsobni: pôvodne lymfogénne metastázy sa cez ductus thoracicus dostanú do krvného riečiska alebo prerastaním cez stenu kapilár alebo tenkostenných žíl. V krvnom obehu sú tieto cirkulujúce nádorové bunky vystavené imunitnému dozoru a väčšina je ním eliminovaná. Lokalita hematogénnych metastáz závisí od anatomickej lokality primárneho nádoru, ale aj od tzv. selekcie, ktorú možno vysvetliť molekulárnym mechanizmom selektívneho usídľovania cirkulujúcich nádorových buniek v istých konkrétnych orgánoch (karcinóm pľúc do nadobličky a mozgu, karcinóm prostaty do kostí, atď.). Makroskopicky sa hematogénne metastázy prejavia ako solitárne alebo viacpočetné uzly rôznej veľkosti. Histologický obraz väčšinou kopíruje materský nádor, avšak niekedy je metastazujúci klon fenotypicky odlišný, čo má zásadný vplyv na voľbu optimálneho liečebného postupu**.** **Porogénne (implantačné) metastázovanie** vzniká šírením nádorových buniek v preformovaných dutinách priľahlých k orgánom, na ktorých povrch nádor prerástol. Najčastejšie ide o serózne dutiny (peritoneálna, perikardiálna, pleurálna). Nádor na ich povrchu vytvára nodózne ložiská - *implantáty* a postihnutie dutiny sa nazýva karcinóza. Príkladom je porogénne metastázovanie epitelových nádorov vaječníka do peritoneálnej dutiny. *Karcinóza* seróznych dutín býva sprevádzaná produkciou výpotku, ktorý obsahuje nádorové bunky – tieto sú prístupné cytologickej diagnostike. Aj niektoré nádory CNS sa šíria porogénne po prerastení do mozgových komôr a subarachnoidálnych priestorov likvorovými cestami vytvárajú implantáty v stene mozgových komôr ale aj v plenách miechy a mozgu – *leptomeningeálne šírenie*. Bunky obsiahnuté v likvore môžu slúžiť na diagnostiku tohto procesu.

8.3 Diagnostika nádorov

Nádorové ochorenie je diagnostikované v prvom rade pri klinických prejavoch, k jeho identifikácii a bližšej špecifikácii dochádza vyšetrením pacienta, pomocou zobrazovacích metód a morfologickou diagnostikou (cytologickou a bioptickou). Cieľom je zachytiť nádorové ochorenie v liečiteľnej forme, v štádiu prekancerózy, čomu slúžia aj skríningové programy. Na Slovensku boli spustené tri Národné skríningové programy na včasný záchyt karcinómu prsníka, kolorektálneho karcinómu a karcinómu krčka maternice.

8.3.1 Diagnostika pomocou zobrazovacích metód

Zobrazovacie metódy využívané na diagnostiku nádorových ochorení môžeme rozdeliť na **štrukturálne a funkčné**. Medzi štrukturálne patrí počítačová tomografia (CT), magnetická rezonancia (MR) a rôzne röntgenové zobrazenia, napríklad mamografia. Zariadenia funkčných metód sú metódy nukleárnej medicíny so zobrazením zmien po intravenóznom podaní rádiofarmaka, ktoré je vychytávané v patologických ložiskách a prechodne - časovo obmedzene, túto aktivitu môžeme zachytiť externým detektorom (scintigrafická a PET kamera).

8.3.2 Biochemické nádorové markery

Diagnostika nádorových markerov je založená na detekcii látok produkovaných nádorovými bunkami: enzýmov, hormónov alebo iných látok, ktoré sa nachádzajú v krvi alebo telesných tekutinách. V niektorých prípadoch slúži ako skríningová metóda, alebo v iných na monitorovanie vývoja ochorenia a prípadného relapsu. Väčšina týchto látok je však produkovaná aj fyziologicky, alebo ich zvýšené hladiny môžu sprevádzať ochorenia nenádorového charakteru. Z najvýznamnejších treba spomenúť prostatický špecifický antigén (PSA), ktorého zvýšená hladina sa detekuje u pacientov s karcinómom prostaty s rôznou senzitivitou vyšetrenia. Patria sem aj onkofetálne antigény: alfa fetoproteín AFP a karcinoembryonálny antigén CEA. AFP produkujú fetálne hepatocyty a sérová hladina AFP stúpa pri neseminomatóznych germinálnych nádoroch semenníka a u hepatocelulárneho karcinómu. Zvýšené sérové hladiny CEA sprevádzajú karcinómy GIT-u, pankreasu a karcinómy prsníka. Nemusia byť však špecifické pre nádorové ochorenie, ale vyskytujú sa aj u pacientov s ulceróznou kolitídou alebo Crohnovou chorobou, či hepatitídach.

8.3.3 Tkanivová diagnostika

Zahŕňa bioptické a cytologické vyšetrenie a je zlatým štandardom v onkodiagnostike. Nasleduje po zobrazovacích vyšetreniach a jej cieľom je analýza buniek a tkanív. Súčasťou štandardných morfologických vyšetrení sú aj špecializované analýzy vo formemolekulovo patologických vyšetrení. Vyšetrenie biopsií z nádorového tkaniva má určiť, či ide o nádor, pokiaľ áno, je potrebné určiť typ, dignitu, pri malignite stupeň diferenciácie (grade) a štádium ochorenia (stage). Dnes je úloha morfologického vyšetrenia rozšírená o vyšetrenie prognostických a prediktívnych markerov. Prognostické markery sú morfologické a molekulárne znaky, ktoré majú význam pre odhad prognózy a agresivity ochorenia. Prediktívne markery sú dôležité v indikácii cielenej biologickej liečby. Materiál na onkodiagnostiku je získaný sterom, vpichom, excíziou alebo resekciou a vyšetruje sa cytologicky, histologicky, imunohistochemicky/imunocytochemicky, in situ hybridizáciou (FISH), geneticky, prietokovou cytometriou, prípadne elektrónovo mikroskopicky.

Zásady hodnotenia nádorov. Diagnóza zhubného nádoru by mala obsahovať tieto tri znaky: **typ nádoru** („type“), **stupeň malignity** („grade“) a **rozsah nádorového postihnutia** („stage“). Sú potrebné na naplánovanie rozsahu operačného zákroku a ďalších liečebných postupov. Prvé dva atribúty - grade a typ nádoru sú úlohou morfológa. Typ nádoru využíva morfologické/histologické a molekulové atribúty a kopíruje aktuálnu WHO klasifikáciu nádorov. Stupeň diferenciácie sa určuje na základe histologických a cytologických znakov a jeho stanovenie sa líši v jednotlivých skupinách nádorov. Väčšinou sa berie do úvahy charakter rastu, stupeň diferenciácie buniek, atypie, mitotická aktivita a prítomnosť nekróz. Väčšinou je trojstupňový: G1 – grade 1 – dobre diferencovaný malígny nádor, G2 – grade 2 – stredne diferencovaný malígny nádor a G3 – grade 3 – zle /nízko diferencovaný malígny nádor. U niektorých nádorových jednotiek môže byť hodnotiaci systém dvojstupňový: low –grade a high-grade (napríklad ovariálne nádory). Na určenie štádia nádorového ochorenia sa v praxi štandardne používa TNM systém, ktorý ho stanovuje na základe definitívnej histologickej klasifikácie spolu s klinickým vyšetrením a výsledkami zobrazovacích metód. Hodnotí tri kategórie rozsahu nádoru: lokálnu pokročilosť nádoru (T), postihnutie regionálnych lymfatických uzlín (N) a prítomnosť vzdialených metastáz (M).

8.4 Epidemiológia nádorových ochorení

Zhubné nádory sú v súčasnosti vnímané ako civilizačné ochorenia, svojou mortalitou patria k druhej najčastejšej príčine úmrtia. Ich výskyt neustále stúpa, čo nesúvisí len so starnutím obyvateľstva. Pri sledovaní epidemiológie nádorov používame nasledovné parametre.

Mortalita – počet zomretých na dané ochorenie za určité časové obdobie.

Incidencia – počet novovzniknutých prípadov určitého ochorenia vo vybranej populácii za časové obdobie.

Prevalencia – celkový počet prípadov vo vybranej populácii.

Pri rastúcej incidencii malígnych nádorov dochádza k nárastu celkovej prevalencie. Epidemiologické faktory, ktoré ovplyvňujú výskyt nádorových ochorení sú: vek, geografické faktory, environmentálne a kultúrne faktory.

8.5 Etiológia nádorov

Príčinu iniciačnej neletálnej genetickej zmeny bunky, ktorá stojí na začiatku kancerogenézy nie je možné vždy vysledovať, avšak existujú dominantné faktory, ktoré vedú k jej rozvoju. U väčšiny nádorov ide o multifaktoriálne pôsobenie. Môžeme ich rozdeliť na faktory vonkajšieho prostredia (*exogénne) faktory*, ktoré môžu mať chemickú, fyzikálnu alebo biologickú povahu a faktory vnútorné (*endogénne faktory)*, ktorými sú genetická a metabolická výbava jedinca a imunologické faktory. Nádory však vznikajú aj na podklade *spontánnych mutácií génov* pri poruchách replikácie DNA a poruchách mechanizmov zodpovedných za opravy DNA.

Chemické príčiny nádorov. V našom okolí sa všade vyskytujú potenciálne chemické kancerogény: v bezprostrednom okolí, v potrave a pri jej príprave, ako produkty našej priemyselnej činnosti. Už z minulosti bol známy vzťah karcinómu kože skróta u kominárov, ako aj karcinóm pľúc u fajčiarov, alebo karcinóm močového mechúra u pracovníkov s anilínovými farbivami. Chemické látky môžu spôsobiť nádorové ochorenie priamo alebo metabolickou konverziou, takmer vždy ide o viackrokový proces. Látky schopné iniciovať proces nádorovej transformácie sa nazývajú genotoxické kancerogény, sú schopné vytvárať kovalentné väzby s DNA a delia sa na priame a nepriame. Do skupiny priamo pôsobiacich genotoxických kancerogénov patria najmä rôzne alkylačné látky, okrem iného sem patria aj rôzne lieky (cyklofosfamid, chlorambucil,...), ktoré pre cytotoxický účinok sa využívajú aj v onkoliečbe – sú to zároveň slabé kancerogény. Niektoré z nich sa používajú aj v liečbe autoimunitných zápalov. Nepriamo pôsobiace genotoxické látky sú kancerogénne až po

metabolickej aktivácii. Ide väčšinou o enzymatickú konverziu, najmä o systém cytochróm P450 dependentnej monooxygenázy. Najčastejšie známe nepriame genotoxické kancerogény sú: polycyklické aromatické uhľovodíky, aromatické amíny a azofarbivá, nitrosamíny a nitrosamidy, aflatoxín a ióny kovov.

Fyzikálne príčiny nádorov. Fyzikálne faktory možno rozdeliť na radiačné a neradiačné. V radiačnej kancerogenéze zohrávajú najvýznamnejšiu úlohu ionizujúce žiarenie a UV žiarenie. Ionizujúce žiarenie (alfa, beta, gama, röntgenové alebo neutrónové) je schopné indukovať nádorový rast v závislosti na dávke, a tiež iných faktoroch (dĺžka expozície, frekvencia, typ tkaniva, veľkosť a lokalizácia ožiarenej plochy). Medzi najčastejšie nádory v asociácii s ionizujúcim žiarením sú hematologické malignity (leukémie), solídne nádory vnútorných orgánov (štítna žľaza, prsník, pľúca). UV žiarenie preniká tkanivami len v krátkej vzdialenosti a tak škodlivý efekt zasahuje najmä epidermis. Vznikajú nádory ako z keratinocytov, tak melanómy. Neradiačná fyzikálna kancerogenéza v podobe mechanického dráždenia je stále diskutovaná (napr. dráždenie sliznice žlčníka alebo sliznice močového mechúra kameňmi). Naopak vplyv expozície azbestu a vznik mezoteliómu a karcinómu pľúc je dobre zdokumentovaný.

Biologické príčiny nádorov. Asociácia medzi nádorovým ochorením a infekciou je dávno známa. Napríklad vzťah hepatocelulárneho karcinómu a aktívnej infekcie HBV a aflatoxínom. Zo známych **parazitárnych ochorení** so vzťahom k nádorovému bujneniu stojí za mienku infekcia Schistosoma haematobium a zvýšená incidencia dlaždicovobunkového karcinómu močového mechúra. V skupine **bakteriálnych infekcií** má výsadné postavenie Helicobacter pylori, ktorý spôsobuje chronickú aktívnu gastritídu a predisponuje na vznik adenokarcinómu žalúdka alebo MALT-lymfómu žalúdka. **Vírusová karcinogenéza** je známa viac ako sto rokov a uvádza sa, že asi 10 % nádorov má vzťah k vírusovej infekcii. Spoločným efektom onkogénnych vírusov je, že cieľové bunky pod ich vplyvom zvyšujú svoju proliferačnú aktivitu. Väčšinou ide o polyklonálnu proliferáciu so zvýšenou tendenciou k tvorbe sekundárnych mutácií. Niektoré vírusové proteíny inhibujú produkty supresorových génov, a tak zvyšujú proliferačný potenciál postihnutej bunky, alebo inhibujú proces apoptózy, či vedú k poruchám reparácie poškodenej DNA. Zvyšuje sa genetická instabilita týchto buniek a tiež pravdepodobnosť sekundárnych mutácií. Iným mechanizmom pôsobenia vírusov je zvýšenie telomerázovej aktivity, ktorá predlžuje schopnosť bunky sa množiť. Najvýznamnejšie vírusy s kauzálnym vzťahom k nádorom sú: HPV – ľudský papilomavírus, EBV – vírus Epstein-Barrovej, vírus hepatitídy B a C, ľudský herpesvírus 8 (HHV-8) a vírus ľudskej T bunkovej leukémie (HTLV-1, HTLV-2). Ľudský papilomavírus (HPV) má mukokutánnu afinitu a podľa

onkogénneho potenciálu rozlišujeme nízkorizikové typy a vysokorizikové typy HPV. Nízkorizikové typy sú zodpovedné za benígne proliferatívne bradavicovité lézie a kondylómy. Vysoko rizikové typy (najčastejšie HPV typ 16 a 18) zapríčiňujú vznik prekanceróz a karcinómov v anogenitálnej oblasti (krčok maternice, vagina, vulva, penis, anus), oblasti hlavy a krku (orofaryngeálne nádory), zhubné nádory kože a rohovky. Vírus Epstein-Barrovej (EBV) patrí do skupiny DNA herpesvírusov, je pôvodcom infekčnej mononukleózy, cieľové bunky – najmä B lymfocyty, sú preto transformované do hematologických malignít: Burkittov lymfóm, Hodgkinov lymfóm a iné lymfoproliferatívne ochorenia. Je známa aj spojitosť nazofaryngeálneho karcinómu a EBV infekcie. Vírus hepatitídy B a C (HBV a HCV) majú vzťah k hepatocelulárnemu karcinómu, ľudský herpesvírus 8 (HHV-8) zase ku Kaposiho sarkómu a lymfoproliferatívnym ochoreniam u imunosuprimovaných osôb.

8.6 Základy molekulovej kancerogenézy

8.6.1 Základná koncepcia

Prvým krokom v kancerogenéze je neletálna iniciačná mutácia genómu. Proces vzniku nádorových buniek, ich neregulovaný rast vzniká v multifaktoriálnom a viacstupňovom procese. Sekvencie postupne získaných somatických mutácií možno rozdeliť do troch skupín podľa zasiahnutého génu:

- gény kontrolujúce bunkový cyklus a diferenciáciu (protonkogény a supresorové gény)
- gény regulujúce apoptózu
- gény na udržanie integrity genómu (mutátorové gény zodpovedné za reparáciu DNA)

Somatické mutácie vznikajú pôsobením rôznych endogénnych aj exogénnych mutagénov, ktoré boli rámcovo charakterizované v kapitole Etiológia. Mutagenita neznamená automaticky kancerogenita. Ak nastane neletálna mutácia, ktorá ovplyvní gény pre reguláciu bunkového rastu alebo gény stabilizujúce genóm, môže za určitých okolností dôjsť k vzniku klonu, ktorý má selekčnú výhodu oproti nenádorovým bunkám. Takéto mutácie sú väčšinou spontánne a somatické, alebo môže ísť v menej častých prípadoch o zdedené mutácie, ktoré pacienta predisponujú k vzniku nádorov, hereditárne (familiárne) nádory. Mechanizmy aktivácie a inaktivácie génov v nádoroch sa v prvom rade týkajú dvoch typov génov. Skupina onkogénov môže nádorový rast iniciovať alebo ho svojou aktiváciou podporovať. Ide o **protoonkogény**, gény inhibujúce apoptózu, gény pre angiogenézu.... Druhou skupinou sú **supresorové gény**, ktoré pri svojej zníženej aktivite až inaktivácii nie sú schopné nádorové bujnenie inhibovať.

8.6.2 Mutácie onkogénov

Mutácie onkogénov sú dominantné a aktivačné, na dosiahnutie efektu stačí prítomnosť mutácie len v jednej z aliel daného génu. Prebieha formou:

- aktivácie bodovou mutáciou - zámena aminokyseliny vedie k vzniku iného proteínu s trvalou aktivitou, väčšinou ide o aktivácie génov pre proteíny signálnych dráh
- chromozómovou translokáciou - premiestnením do inej lokalizácie a tým zvýšenie expresie
- amplifikáciou génu - zmnoženie počtu kópií a tým nadmerná expresia inak normálneho proteínu

8.6.3 Mutácie supresorových génov

Mutácie supresorových génov sú recesívne a na dosiahnutie efektu je potrebná inaktivácia oboch aliel príslušného génu. Po mutácii prvej alely je navodený stav heterozygozity a prebehne mutácia alebo strata aj druhej alely, tzv. strata heterozygozity. Nádorové supresory regulujú bunkový cyklus, apoptózu alebo opravné mechanizmy DNA. Inaktivácia supresorových génov prebieha väčšinou vo forme inaktivácie bodovou mutáciou (napr. zníženie biologickej aktivity supresorového génu p53) alebo chromozómovými deléciami (stratami rôzne rozsiahlych úsekov chromozómov). Ku kompletnej strate funkcie supresorových génov dôjde tak, že prvá alela sa inaktivuje bodovou mutáciou a následne je deléciou inaktivovaná aj druhá alela (napr. inaktivácia supresorových génov RB alebo TP53).

8.6.4 Epigenetické zmeny

Epigenetické zmeny sa podieľajú na vzniku nádorov tým, že sú schopné modifikovať expresiu určitých génov nezávisle na ich genetickom kóde. Doposiaľ známymi epigenetickými mechanizmami sú: metylácia DNA, modifikácia histónov a RNA interferencia. **Metylácia DNA** je najčastejším epigenetickým mechanizmom, ide o aberantnú metyláciu. Hypermetyláciou promótorových oblastí sa zastavuje transkripcia daného génu a gén sa „vypne“. Takto pri abnormálnej hypermetylácii supresorových génov a génov reparácie genómu, dôjde k ich inaktivácii aj bez zásahu do sekvencií DNA. Poznatky z tejto oblasti sa využívajú v experimentálnej liečbe nádorových ochorení - lieky zo skupiny inhibítorov DNA metyltransferáz. **Modifikácia histónov** posttranslačnými zmenami (acetylácia, fosforylácia) zasahuje do kondenzácie chromozómov, tým do sekundárnej a terciárnej štruktúry DNA a mení tak génovú expresiu. **RNA interferencia** je v súčasnosti skúmaná a je založená na poznatkoch o microRNA (miRNA), ktorá hrá dôležitú úlohu v regulácii génovej expresie. Na rozdiel od

mRNA, miRNA nekóduje proteíny, ale má schopnosť po naviazaní s mRNA inhibovať transláciu cieľovej mRNA alebo spôsobiť jej degradáciu.

8.6.5 Znaky nádorového fenotypu

Na základe skúmania molekulovej biológie nádorov od roku 2000 (Hanahan a Weinberg v práci The hallmarks of cancer) bolo postupne do súčasnosti definovaných 10 základných fenotypových znakov malígneho nádoru. Výskumy nádorovej biológie viedli nielen ku skúmaniu nádorových buniek ale aj strómy, ktorej premena je tiež kľúčovou a nevyhnutnou pri vývoji nádorového ochorenia. Znaky definujúce malígny nádorový fenotyp sú nasledovné (Schéma 2):

1. schopnosť autonómneho a neregulovaného rastu
2. schopnosť nereagovať na signály inhibujúce rast
3. schopnosť uniknúť apoptóze
4. schopnosť uniknúť procesom starnutia a získanie neobmedzeného replikačného potenciálu
5. schopnosť zaistiť trvalý prísun živín angiogenézou
6. schopnosť invadovať do okolia a tvoriť metastázy
7. schopnosť preprogramovať energetický metabolizmus
8. schopnosť uniknúť spod imunitného dozoru
9. genomická instabilita spôsobená poruchou reparácie DNA
10. zápal

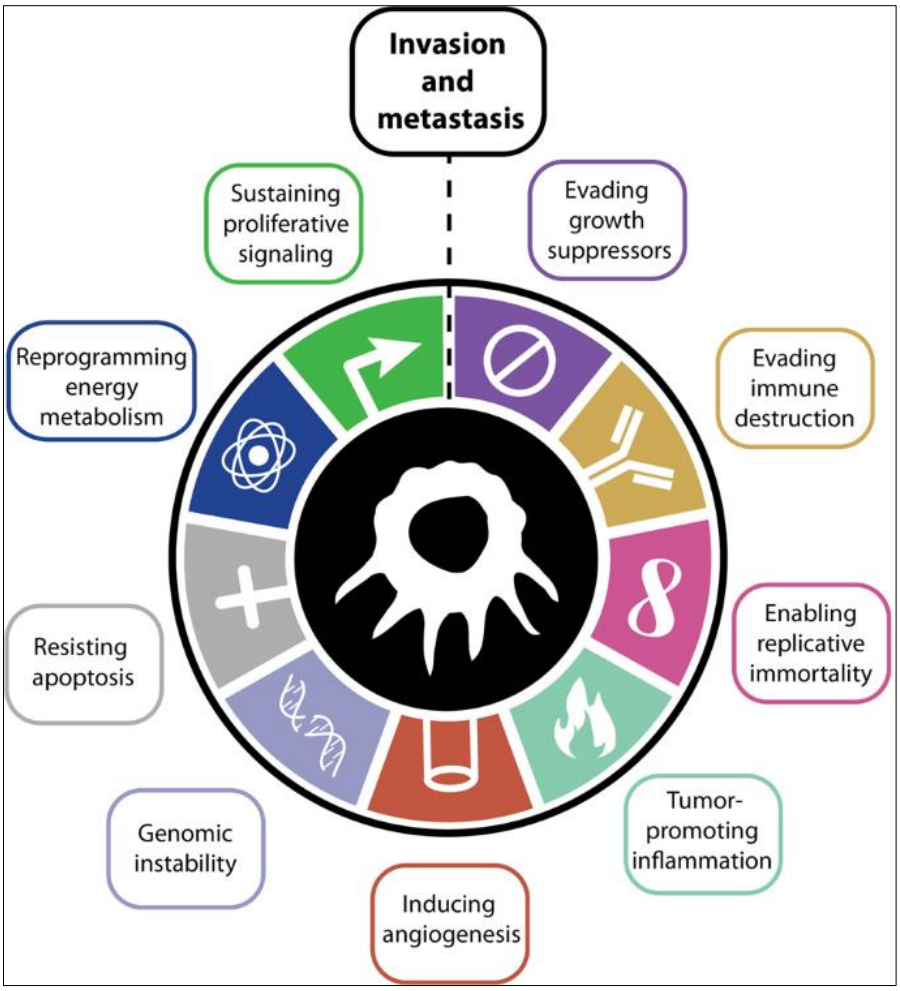

Schéma 2 Fenotypové znaky malígneho nádoru

(zdroj: Meirson, Gil-Henn, Samson, 2020)

9 MOLEKULOVÁ CYTOPATOLÓGIA

Molekulové techniky sú v synergii s cytológiou a cytológia je prirodzeným partnerom pre molekulárne laboratórium, pretože je k nim potrebné len relatívne malé množstvo buniek a cytologické fixatíva sú „molecular friendly“. Je však podstatné mať na pamäti, že molekulové a molekulovogenetické techniky by nemali byť používané v morfologickom vákuu a mali by byť indikované racionálne. Rýchly rozvoj nových vysokovýkonných a multiplexných spôsobov molekulárneho vyšetrenia je prísľubom k simultánnemu testovaniu rôznych génových abnormalít z cytologických vzoriek aj z malých biopsií. Cytologický materiál je substrátom na detekciu mikroorganizov ako aj diagnostických biomarkerov s dosahom na cielenú terapiu. Molekulárne biomarkery sa hodnotia pomocou troch hlavných kategorií: imunocytochemické pre bielkovinové produkty, fluorescenčná in situ hybridizácia (FISH) pre chromozomálne abnormality a mutačná analýza pre poruchy génov. Znalosti o heterogenite nádorov na molekulovej úrovni zapríčiňujú rastúci dopyt po takýchto postupoch a zároveň bude potrebné analyzovať viacero vzoriek od toho istého pacienta a monitorovať evolúciu molekulových abnormalít. Príklady na použitie genetických analýz z cytologického materiálu alebo malých biopsií: cervikálna LBC cytológia a cytológia z orofaryneálnej oblasti a HPV testing, tenkoihlová aspiračná cytológia a vyšetrenie génovej expresie (BRAF V600, TERT, RET, RAS), močová cytológia a FISH vyšetrenia, pankreatická cytológia a FISH (CEP3, CEP7, CEP17, 9q21), pľúcna cytológia a vyšetrenie EGFR, ROS1, ALK alebo BRAF V600E, a mnoho ďalších.

V parafíne zaliaty materiál – cytoblok je na širokospektrálne molekulárne testovanie veľmi vhodný pre svoju podobnosť s histologickým tkanivom, avšak fixácia vo formalíne môže degradovať DNA a výsledok modifikovať. Vhodnejšie sú preto cytologické vzorky fixované na báze alkoholu, ako nátery alebo materiál spracovaný v cytospine – genetický materiál nie je poškodený, a preto vhodnejší na FISH analýzy. Pri vyhodnocovaní dostatočného množstva materiálu na doplnkové molekulové testy významne pomôže hodnotenie reprezentatívnosti na mieste počas odberu (ROSE). Hlavnou limitáciou širokého využitia cytologických vzoriek v molekulárnych analýzach je validácia testov. Protokoly pre molekulárne analýzy sa zvyčajne validujú na FFPE parafínové tkanivové bloky, preto sa z týchto dôvodov spomedzi všetkých cytologických vzoriek uprednostňujú práve v parafíne zaliate cytobloky, pre ktoré sa používajú protokoly určené histologickým vzorkám. Využitie tej ktorej metódy molekulového vyšetrenia závisí od typu vyšetrenia a podmienok spracovania a fixácie. Aké sú výhody cytologického materiálu pre molekulové vyšetrenia? Cytologické vzorky majú výhodu okamžitej a rýchlej

fixácie, pretože veľa z nich je čerstvo získaných, často s predbežným hodnotením reprezentatívnosti (ROSE), kvôli ich minimálnemu objemu nedochádza k oneskoreniu preniknutia dostatočného množstva fixatíva materiálom. Možno vyrobiť viacero preparátov z týchto čerstvých vzoriek a tak ich mať k dispozícii na rôzne testy. Napríklad možno okrem hematoxylín – eozínom zafarbených preparátov pripraviť aj nátery farbené podľa MGG a PAP v cytospine či z cytoblokov, alebo materiál získavať z odberu do nádobiek LBC. Tento materiál možno využiť na imunocytochemické vyšetrenia. Na vyšetrenia FISH sú oveľa vhodnejšie nátery než FFPE zaliaty materiál, tak ako to už bolo spomenuté. Nasledujúca schéma znázorňuje postupy pri príprave preparátov a možnosti postupov pri spracovaní vzoriek na molekulárne techniky.

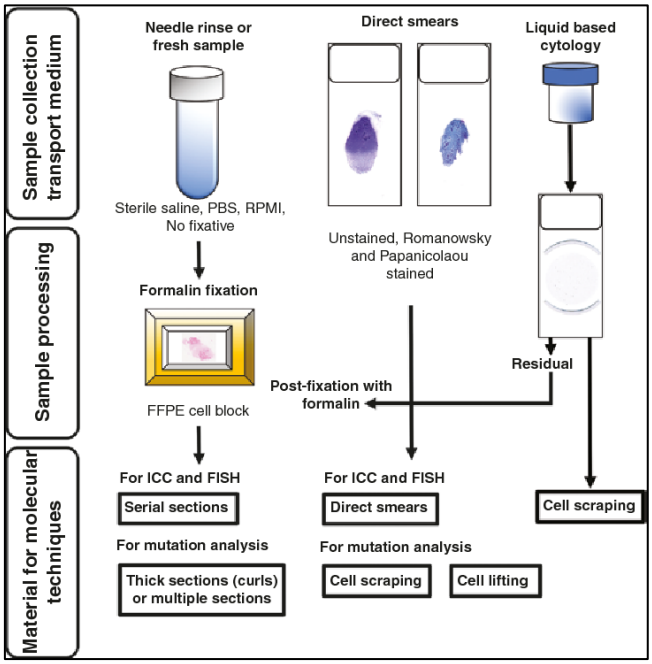

Schéma 3 Postupy pri spracovaní vzoriek a príprave preparátov pre molekulárne techniky *(zdroj: Roy-Chowdhuri et al., 2019)*

Hlavným limitom je množstvo materiálu a vzoriek a tiež potreba validácie testu, keďže väčšina molekulových testov je validovaná na tkanivové rezy. Limitujúcim je aj celularita a obmedzené množstvo nukleovej kyseliny, najmä ak sú neoplastické bunky prítomné len v jednom nátere alebo koncentrované v obmedzenej časti skla, či je prítomné malé množstvo nádorových buniek. Z medicínsko – právneho hľadiska môže byť problémom, keď sú k dispozícii len cytospinové sklá alebo nátery a na ďalšie vyšetrenia je materiál z nich spotrebovaný bez

možnosti archivácie. V takýchto prípadoch je možné pôvodný obraz naskenovať alebo urobiť dôkladnú fotodokumentáciu pre prípadnú revíziu.

9.1 Cervikálna cytológia

Doplnkové metódy sa v najširšom meradle využívajú v rámci skríningu rakoviny krčka maternice, v menežmente abnormálnych cytologických nálezov. V prvom rade ide o HPV detekciu formou hybridizačných alebo PCR metód, DNA alebo RNA testy. Cieľom je detekovať HPV, určiť či ide vysoko alebo nízko rizikový typ vo vzťahu ku karcinogenéze, poprípade identifikovať konkrétny typ HPV. Tieto metódy sú v posledných desaťročiach integrované do skríningových programov niektorých krajín v primárnom HPV skríningu. HPV testing bol odporúčaný ako doplnok PAP testu alebo ako primárny nástroj skríningu Americkou spoločnosťou pre rakovinu (American Cancer Society - ACS), Americkou spoločnosťou pre kolposkopiu a cervikálnu patológiu (American Society of Colposcopy and Cervical Pathology - ASCCP) a Americkou spoločnosťou klinickej patológie (American Society for Clinical Pathology - ASCP) s odporúčaniami pre vek, skríningové intervaly samostatne alebo v ko-testingu. HPV testing zvyšuje senzitivitu cytologického vyšetrenia na záchyt prekanceróznych zmien krčka maternice, ich interpretáciu a ovplyvňuje menežment. HPV testovanie modifikuje liečebnú stratégiu. Primárny HPV skríning inkorporovali do svojich systémov mnohé európske krajiny, HPV testovanie je dnes už štandardnou súčasťou vyšetrení aj na Slovensku. V súčasnosti je niekoľko FDA schválených HPV testov, ktoré sú väčšinou doplnkovým vyšetrením cytológie v tekutom médiu-LBC (ThinPrep alebo SurePath): Hybrid Capture 2, Cobas HPV assay, BD Onclarity, Cervista, Aptima HPV, Aptima 16/18/45. Okrem genetických metodík sa v „triage“ abnormálnych cytologických nálezov uplatnili aj imunocytochemické vyšetrenia, ktoré naväzujú na morfologické vyšetrenie materiálu LBC cytológie. Ruka v ruke s pochopením molekulovej patogenézy HPV neoplázií boli identifikované viaceré biomarkery, ktoré môžeme využiť pri detekcii ťažkých intraepitelových lézií krčka maternice: p16, ProExC a Ki-67. Oba markery p16 a ProExC sú markermi aberantného bunkového cyklu, ktorý je postihnutý onkogénnym pôsobením HPV. Ki-67 je markerom bunkovej proliferácie. Onkoproteín p16 sa vyskytuje ako v jadre, tak v cytoplazme, zatiaľ čo ProExC a Ki67 sa farbia len v jadre. V praktickej cytodiagnostike sa uplatnilo vyšetrenie expresie onkoproteínu p16, alebo kombinovaná expresia p16/Ki-67 v bunkách s abnormálnym nálezom ASC-US a LSIL, alebo ASC-H. V štúdiách bolo dokázané, že duálne vyšetrenie p16/Ki67 je veľmi senzitívne pre detekciu ťažkej dysplázie (HSIL) v porovnaní s cytologickým vyšetrením a má svoje praktické využitie v skríningu. Taktiež zohráva úlohu u mladých žien, u ktorých má vyšetrenie

vysokorizikových typov HPV limity. V neposlednom rade možno zvyškový materiál z cytológie v tekutom médiu použiť na detekciu prítomnosti celej škály mikroorganizmov spôsobujúcich pohlavne prenosné ochorenia (dôkaz Chlamýdií, Mycoplaziem, Ureaplaziem, atď.). Metódami na detekciu sú imunofluorescenčné alebo PCR metódy.

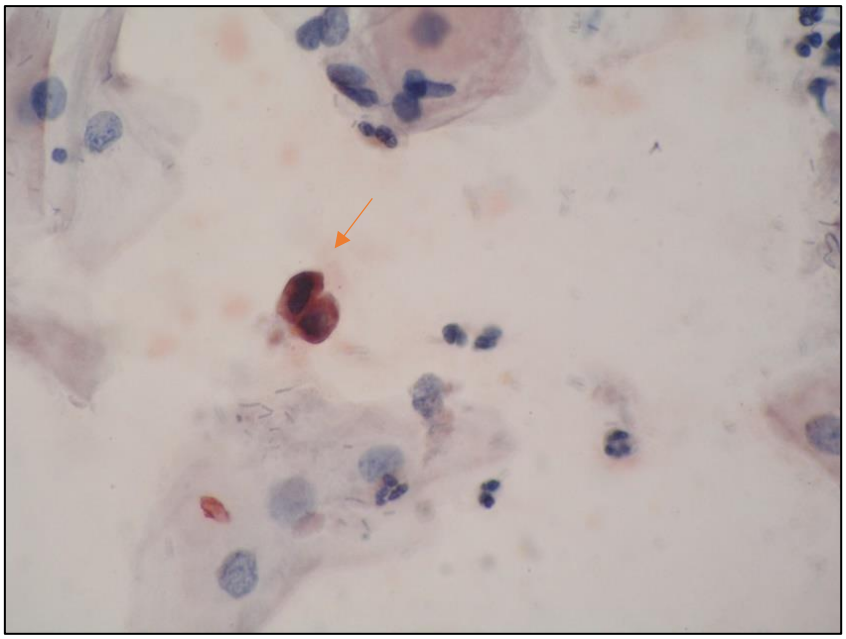

Obr. 44 Imunocytochémia: expresia p16 onkoproteínu v ťažko dysplastických bunkách cervikálneho steru ThinPrep *(zv. 400x)*

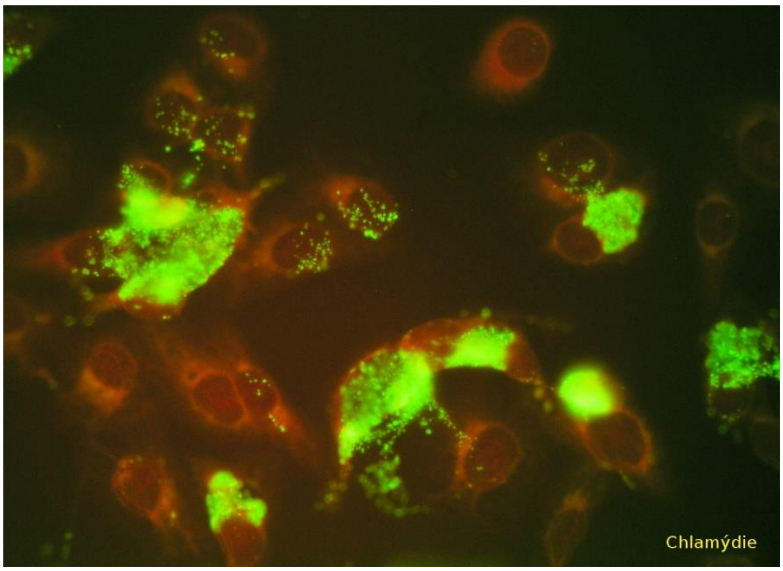

Obr. 45 Imunofluorecencia, dôkaz chlamýdií v cervikálnom stere *(zv. 400x)*
(zdroj: RNDr. P. Gomolčák)

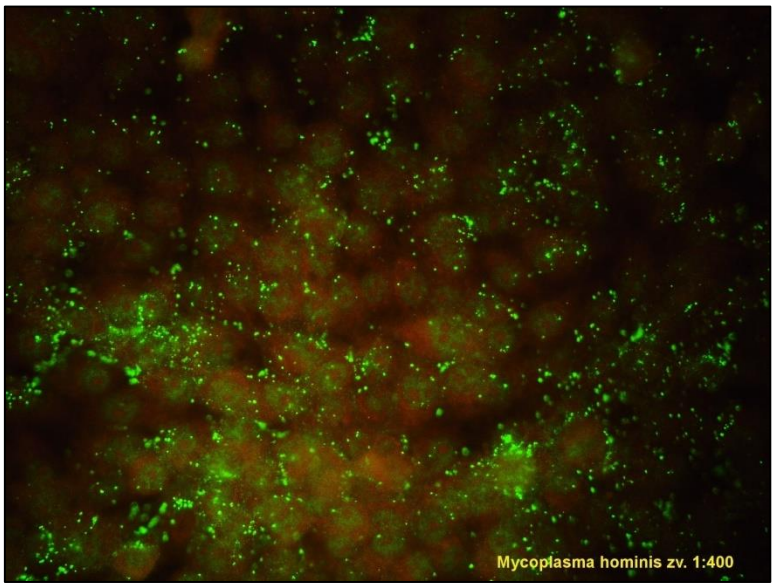

Obr. 46 Imunofluorescencia, dôkaz Mycoplasma hominis v cervikálnom stere *(zv. 400x)* *(zdroj: RNDr. P. Gomolčák)*

9.2 Cytológia štítnej žľazy

Molekulovo patologické metódy možno aplikovať ako na náteroch a cytobloku, tak na u nás zatiaľ nepoužívanej metóde LBC. V britskom systéme je zdôvodnená ekonomická výhodnosť súčasného testovania BRAF V600E mutácie, čo je v aj našich podmienkach reálne a na jednom onkopracovisku na Slovensku sa už rutínne vykonáva. Molekulové testy sú zahrnuté do odporúčaných diagnostických postupov pri folikulárnych léziách neistej kategórie Bethesda III. – V. (B III. – B V.), často na princípe negatívnej prediktívnej hodnoty (Afirma pre mRNA tyreoidálnych karcinómov). Testy Thyn GenX Asuragen – panel tyreoidálnych onkogénov (BRAF, RAS, HRAS, PIK3CA, RET/PTC1, RET/PTC3, PAX8/PPRy/ThyraMIR) môžu byť použité jednotlivo aj sekvenčne, majú vysokú negatívnu aj pozitívnu prediktívnu hodnotu. Pozitivita BRAF V600E mutácie pri diferenciálnej diagnostike neinvazívnej folikulárnej neoplazmy s papilárnymi nukleárnymi črtami (NIFTP) versus papilárny karcinóm, vylúči diagnózu NIFTP, ktorý má mutáciu RAS a je indolentnou nádorovou léziou. Priamo tak ovplyvňuje rozsah operačného zákroku. Kombináciu imunocytochemickcýh vyšetrení (HBME-1 a galectin -3) s prahovou pozitivitou 50 % a viac zastúpených nádorových buniek odporúčajú talianski autori spolu s testami BRAF V600E a miR-375 na vytvorenie algoritmu pre kategóriu Bethesda II. až Bethesda V. (B II. – B V.), ktorú aplikujú na LBC cytológiu štítnej žľazy. Veľmi

prekvapivé je zistenie lepších výsledkov imunocytochémie v LBC preparátoch ako v cytobloku.

9.3 Pľúcna cytológia

S rozvojom cielenej liečby karcinómu pľúc stúpajú aj nároky na vyšetrenia materiálu získaného z respiračného traktu a rastie spektrum vyšetrení. Tieto predovšetkým sledujú trendy personalizovanej liečby a vyžadujú doplňujúce vyšetrenia molekulovými metódami (určenie prítomnosti klinicky významných genetických zmien) alebo metódami imunocytochemickými, ktoré poukazujú na citlivosť na špecifické liečebné prípravky. V súčasnosti sledujeme cieľové molekuly najmä pre NSCL (nemalobunkové karcinómy pľúc) predovšetkým adenokarcinómy, a najnovšie aj skvamózne karcinómy. Vyšetrujeme EGFR (epidermal growth factor receptor), ALK receptory (anaplastic lymphoma kinase receptor), ROS-1 (proto-oncogene tyrosine-protein kinase) a PDL-1 (programmed death-ligand 1), od ktorých závisí nasadenie cielenej liečby. Testovanie mutácií v géne EGFR je možné z materiálu vo formalíne fixovaného v parafíne zaliateho (FFPE), preto je ideálne pracovať s cytoblokom. Pri použití metódy PCR cytologický materiál vo forme náterov alebo výpotky s obsahom DNA sú porovnateľné, dokonca kvalitnejšie ako histologický materiál alebo materiál v cytobloku. Zistilo sa, že použitie materiálu z cytologických preparátov je možné využiť na sekvenačné vyšetrenia novej generácie (NGS) s rovnakou senzitivitou ako materiál fixovaný vo formole (FFPE). Podmienkou je dostatočná kvantita nádorových buniek, ich podiel je možné zvýšiť ako makrodisekciou, tak metódou laserovej mikrodisekcie. Imunocytochemické vyšetrenie náterov bolo schválené organizáciou Food and Drug Administration (FDA) pre identifikáciu pacientov vhodných na liečbu ALK-tyrozínkinázovými inhibítormi pri splnení minimálneho počtu vyšetrovaných buniek (aspoň 100). Veľmi sľubnou metódou je imunocytochemické vyšetrenie protilátkou ROS1. Cytologické nátery sú vhodné na in situ hybridizačné vyšetrenia na detekciu prestavieb v génoch ALK a ROS1, a taktiež určenie amplifikácie protoonkogénu MET (mesenchymal epithelial transition). Momentálne však laboratóriá uprednostňujú tieto vyšetrenia z cytobloku. Imunoterapia inciovala vyšetrovanie ďalšieho parametra – imunocytochemické alebo imunohistochemické vyšetrenie expresie PDL-1 aj na cytologických vzorkách. Toto vyšetrenie je potrebné validovať. Vyšetrenie je možné vykonať z cytobloku, pokiaľ je materiál zo solídneho tkaniva (lymfatická uzlina, nádorové ložisko), nie z výpotku. Úlohou cytopatológa je identifikovať nádor, ktorý je následne podrobený molekulovej alebo imunocytochemickej analýze, je zodpovedný za adekvátnosť materiálu a výťažnosť, ktorú zvyšuje odber formou tenkoihlovej aspirácie počas endobronchiálneho ultrazvukového

vyšetrenia (EBUS-FNA). Bez riadeného odberu vzorky v cytobloku sú nediagnostické v 26 %, pričom pri použití EBUS-FNA a zároveň zhodnotením adekvátnosti vzoriek priamo na mieste (ROSE), množstvo nereprezentatívnych prípadov klesne na 4 %. Príkladom praktického využitia molekulových metód v pneumocytológii je použitie vzoriek z podložného skla (náter, výpotky) na vyšetrenie EGFR a materiál v cytobloku ponechať na imunocytochemické, alebo FISH vyšetrenie. V prípade malého množstva materiálu zostáva prioritou vyšetrenie EGFR, na druhom mieste ALK, podobne ako v bioptickej praxi.

9.4 Močová cytológia

Medzi najčastejšie používané doplnkové testy založené na morfológii v urocytológii patria UroVysion a Immunocyt/Ucyt+ (tzv. "cell based testy"). Podstatou testu **UroVysion** je FISH detekcia (detekcia fluorescenčnou in situ hybridizáciou) numerických a štrukturálnych aberácií, ktoré bývajú najfrekventovanejšími znakmi urotelových karcinómov. Ide o aneuploidiu chromozómov 3, 7, 17; status 9p21 pre gén 6 a je veľmi sľubný pri sledovaní a detekcii relapsov u pacientov s diagnostikovaným a liečeným karcinómom z urotelu. Test je využiteľný aj v prípade negatívneho cystoskopického vyšetrenia a súčasného cytologického nálezu atypických urotelových buniek bližšie neurčeného významu (AUS) v moči. **Immunocyt/Ucyt+** je imunofluorescenčným testom, ktorý sleduje expresiu troch proteínov (19A11, M344 a LDQ10), ktoré často exprimuje urotelový karcinóm. Zdá sa, že je senzitívnejší na detekciu low-grade papilárnych lézií močového traktu ako test UroVysion. Nové možnosti v neinvazívnej diagnostike urotelových karcinómov sa otvárajú zavádzaním metód New Generation Sequencing (NGS), avšak heterogenita genetického profilu nádorov močového traktu predznačuje, že nepôjde o jeden marker, ale o panel biomarkerov pokrývajúcich ich diverzitu. Najčastejšími mutovanými génmi pri urotelovom karcinóme sú gény FGFR3 a TERT. TERT je mutovaný vo všetkých typoch karcinómov z urotelu, asi v 70 %, bez ohľadu na stupeň diferenciácie a štádium ochorenia.

10 AUTOMATIZÁCIA V CYTODIAGNOSTIKE

10.1 Automatizácia v predanalytickej fáze

Dlhodobý trend zvýšiť senzitivitu a efektivitu vyšetrenia s ohľadom na šetrenie času, personálu a tiež kontrolu kvality, sa začali aj do odvetvia cytodiagnostiky zavádzať moderné, počítačom riadené postupy – **automatizované systémy spracovania, farbenia a hodnotenia.** Zo širšieho pohľadu v tejto oblasti zohráva úlohu **automatizácia spracovania materiálu.** Vstupuje do predanalytickej fázy a týka sa označovania preparátov bar kódmi, automatizácie farbenia a montovania preparátov. V tejto zložke laboratórnej práce zlepšuje kvalitu daných činností, zrýchľuje, zefektívňuje a štandardizuje ich. V neposlednom rade znižuje zátaž personálu. Podrobnejšie je rozpracovaná téma farbiacich a prikrývacích automatov v kapitole Preanalytická fáza.

10.2 Automatizácia v analytickej fáze

10.2.1 Prehľad

Automatizácia vstupuje aj do analytickej zložky cytodiagnostiky. Z krátkeho historického prehľadu je zrejmé, že snahy o automatizované hodnotenie riadené počítačom majú viac ako 50 rokov. V podstate rozlišujeme dve základné koncepcie riešenia tohto problému: jednoparametrový a viacparametrový systém. **Jednoparametrový systém** spočíva v meraní obsahu DNA v jadrách bunkových suspenzií pomocou rôznych fotometrov (flow cytometry). Jadrá sú označené fluorescenčnými farbivami a vzniknuté signály sú merané v toku suspenzie fotometrom. Podľa obsahu DNA v jadrách je odovzdaný proporcionálny signál kamere. Vznikajú histogramy, ktoré dokážu vrcholy diploidných, tetraploidných, polyploidných buniek ako aj aneuploidných. Na tomto princípe pracuje **prietoková cytometria.** Je určená na detekciu buniek alebo látok, ktoré sú v bunkách. Podmienkou je bunková suspenzia. Vyšetrované vzorky môžu mať charakter krvných vzoriek, v roztoku rozptýlených kultivovaných buniek alebo bunkové suspenzie vytvorené z fixovaných aj v parafíne zaliatych tkanivových vzorkách. Vhodnou metódou sa znázorní detekovaný znak, ktorý identifikuje detekčný systém. Princíp metódy: suspenzia buniek je dávkovaná do skúmavky a vychádza z dolného konca z kapiláry. Skúmavka je obmývaná plášťovou tekutinou, ktorá obteká dolný koniec kapiláry laminárnym prúdením a strháva so sebou jednotlivé bunky, ktoré sú osvetlené svetlom zo silného zdroja (laser, oblúková lampa) a detektor zachytáva signál (fluorescencia, absorbancia). Tento je následne zosilnený a spracovaný počítačom. Výsledkom je histogram, ktorý zaznamená diploidné, polypoidné a haploidné nádorové jadrá, alebo frekvenciu signálov z buniek

označených hľadaným antigénom. Najnovšie prístroje pracujú s laserami, ktoré vydávajú viac excitačných vlnových dĺžok, umožňujú viacnásobné fluorescenčné značenie a identifikáciu viacerých látok v jednej bunkovej suspenzii.

Multiparametrické systémy prihliadajú hneď na niekoľko morfologických charakteristík buniek – ide o morfometrické spracovanie. Pri dvojdimenzionálnom meraní sa sleduje veľkosť jadra a jeho tvar, veľkosť bunky a jej tvar, N/C pomer, jadierka a podobne. Prebieha na farbených preparátoch a dodatočne možno sklo vyhodnotiť aj konvenčným spôsobom. V súčasnosti sú k dispozícii viaceré morfometrické systémy a sú naďalej zdokonaľované zapojením počítačovej techniky. Jedným z prvých systémov bol systém tzv. TICAS (Taxonomic Intracelular Analytical System), ktorý vytvoril tím kolo prof. Wieda v Chicagu a vychádzal z predpokladu, že obraz je množinou normálnych a malígnych buniek, ktoré sú navzájom signifikantne odlišné a počítačovou analýzou je možné rozlíšiť normálnu bunku a malígnu zmenu. Využíval Zeissov mikrospetrometer napojený na počítač, ktorý získané dáta spracovával a zhromažďoval. Cervikálny skríning je časovo náročná a stereotypná činnosť, ktorá je vhodným substrátom pre automatizáciu. Prvotným cieľom na zavádzanie automatizácie do skríningu bolo spresnenie diagnostiky pri prihliadnutí na skutočnosť, že cca 80 – 90 % sterov sú negatívne nálezy. Bola snaha tieto čím skôr vyradiť a upriamiť pozornosť na nálezy suspektné. Ďalším stimulom bolo zvýšiť záchyt suspektných a pozitívnych nálezov a znížiť počet falošne negatívnych prípadov. V roku 1984 International Academy of Cytology definovala požiadavky: systém nesmie prepustiť ako negatívny žiadny suspektný nález a systém by mal rozpoznať artefakty a mikroorganizmy (Trichomonas vaginalis, Candida species). V súčasnosti sú požiadavky na takýto systém miernejšie:

1. systém by mal rozoznať suspektné bunky a odprezentovať ich cytológovi pre definitívne ohodnotenie
2. nátery vylúčené z ľudského hodnotenia nesmú obsahovať abnormity väčšie ako pri manuálnom primárnom skríningu
3. systém by mal byť schopný vyhodnotiť kvalitu, adekvátnosť, byť dostatočne rýchly, spoľahlivý a reproducibilný
4. systém by mal pracovať s polychrómom farbenými preparátmi
5. citlivosť automatizovaného systému a cytológa musí byť minimálne tak dobrá alebo lepšia ako pri primárnom skríningu (tj. 95 % citlivosť pre HSIL).

Každý taký systém musí vykonať niekoľko kritických krokov: umiestniť sklo na motorizovaný stolík mikroskopu, určiť a nájsť štartovací bod skenovania a skenovať preparát

v predprogramovanom postupe, nájsť objekt záujmu a určiť rovinu ostrosti. Ďalšími požadovanými úkonmi sú: detekovať cervikálne epitélie medzi ostatnými objektami, označiť každú epitelovú bunku, jej hranice, rozoznať jadro a cytoplazmu (proces segmentácie), extrahovať diagnostické znaky jadra (štruktúru a obsah chromatínu) a štruktúru cytoplazmy. Nakoniec je nutné, aby vedel eliminovať irelevantné bunky a artefakty a klasifikovať bunky ako normálne versus abnormálne.

10.2.2 Historický prehľad

Prvé statické skenery boli vyvinuté v 50-tych rokoch, jedným z prvých bol Cytoanalyser Airborne Instruments v New Yourku, jeho cena sa vyšplhala na 5 miliónov dolárov a tento „experiment“ sa v praxi neuplatnil nielen kvôli cene, ale aj preto, že nebol schopný konkurovať komplexnej analýze bunkových zmien vykonávanej ľudským mozgom. V preklinických štúdiách sa neosvedčil a ďalší vývoj bol zastavený. Najväčšou výzvou bolo pripraviť analyzátor na hodnotenie konvenčných sterov. Nasledovali ďalšie pokusy o analyzátory s uplatnením v skríningu krčka maternice v Európe, Amerike a Japonsku: TI-CAS, Quantimet, BIOPEPR, CERVIFIP, CYBEST, DIASCANNER FAZYTAN a LEYTAS, tieto taktiež skončili neúspechom. Dnes sú to muzeálne kusy a tvorili prototypy pre súčasné vykonné analyzátory. Až pokrok v počítačových technológiách a simultánne v technológii spracovania v tekutom médiu, umožnil v tejto oblasti významne pokročiť. Predovšetkým išlo o spracovanie veľkého množstva dát, automatické spracovanie vzoriek aj rozvoj možností kvalitnej obrazovej analýzy. V 90-tych rokoch vedci podporovaní kapitálom začali v USA a Kanade pracovať na vývoji komerčného automatizovaného systému aplikovateľnému v skrínigu krčka maternice. Najvýznamnejšie z nich boli: AutoCyte (Roche Image Analysis Systems), Cytyc, Neopath a Neuromedical Systems. Fúziou troch z nich (AutoCyte, Neuromedical System a Neopath) vznikla spoločnosť TriPath Imaging v r. 2006 a v roku 2007 sa spoločnosť Cytyc Corporation, vývojár ThinPrep Pap Test a ThinPrep Imaging System (TIS), spojila so spoločnosťou Hologic Inc. a stala sa stopercentnou dcérskou spoločnosťou spoločnosti Hologic. V roku 1998 FDA schválila systém AutoPap (dnešný FocalPoint Slide Profiler od TriPath Imaging) ako na primárny skríning cervikovaginálnych sterov, po ktorom nasledovalo schválenie na využitie preparátov SurePath. V roku 2003 FDA schválila TIS (fi. Hologic) na primárny skríning pre preparáty ThinPrep Pap a v roku 2008 schválila zobrazovací systém FocalPoint Guided Screening (GS). V Spojených štátoch dodnes nie je schválený žiaden počítačový analyzátor na automatizovaný skríning negynekologických cytologických vzoriek.

10.2.3 Automatizovaný skríning – súčasnosť

V súčasnosti sú v praxi bežne používané dva automatizované systéme schválené FDA (Food and Drug Administration), ktoré sa využívajú na primárny cervikálny skríning a na kontrolu kvality hodnotenia skríningových gynekocytologických preparátov. Ide o Focal Point System od Becton Dickinson/TriPath a ThinPrep Imaging System (TIS) od Hologic. Spĺňajú obe základné požiadavky: aplikáciu v systéme kontroly kvality hodnotenia a využitie v primárnom skríningu gynekologických preparátov. **Focal Point System** je súčasný dostupný automatizovaný nástroj skríningu cervikálnej cytológie určený pre primárny skríning. Identifikuje až 25 % sterov ako negatívnych, ktoré už nevyžadujú ďalší skríning, čím znižuje záťaž personálu. Rovnako vyberá minimálne 15 % reprezentatívnych náterov na následný manuálny skríning. Je konštruovaný ako pre konvenčné, tak pre SurePath preparáty z tekutého média. Prístroj je schopný v oboch alternatívach úspešne detekovať nátery s karcinómom ako aj prekurzorové zmeny. Focal Point system (AutoPap System), vykazuje zvýšenú senzitivitu a špecificitu pre detekciu abnormálnych nálezov ASC-US a vyššie. Ide o systém, ktorý veľmi efektívne detekuje chyby v laboratórnej diagnostike a redukuje percento falošne negatívnych nálezov o viac ako 25 %. Zvýšenie produktivity pomocou FPSP je mierne, pretože v praxi FPSP sa vybaví asi 16 % až 17 % výsledkov Pap testu bez úplného manuálneho skríningu, preto v USA používa tento systém v režime „bez ďalšej kontroly“ len veľmi málo laboratórií. Najaktuálnejšiu verziu BD FocalPoint GS Imaging System (FIS), možno prirovnať k TIS, pretože tiež využíva princípy lokalizácie abnormálnych buniek a navádza tak cytológa priamo na ne. Sklo SurePath je najprv vyhodnotené systémom FPSP, s použitím algoritmu označí 10 polí s najpravdepodobnejšie sa vyskytujúcimi abnormálnymi bunkami.Tieto sú odprezentované cytológovi hierarchicky. Pokiaľ sú označené polia vyhodnotené ako negatívne, prípad je uzavretý ako negatívny a nevyžaduje si manuálny skríning. Úspešnosť FIS bola rovnako ako úspešnosť TIS vyhodnocovaná a skúmaná vo viacerých štúdiách. Detekcia cytologického HSIL sa zvýšila o 20 % a LSIL o 10 % s malým poklesom špecificity. Pre cytologický záver ASC-US sa senzitivita a špecificita nezmenila. Rovnako ako pri TIS aj pri implementácia FIS zvýšila produktivitu práce. Tento systém sa s obľubou využíva okrem v USA aj v Európe, Ázii a Kanade. **ThinPrep Imaging System** sa využíva na skríning ThinPrep skiel (tenkovrstvové LBC preparáty), skladá sa z dvoch komponent: zobrazovacieho procesoru (Image Processor) a hodnotiaceho mikroskopu (Review Scope). Zafarbené a prikryté ThinPrep sklá sú vložené do kaziet po 25 skiel do jednej kazety, v skeneri je viac ako desať kaziet a s maximálnou kapacitou 300 skenovaných skiel na deň. Procesor nielen skenuje ale aj označuje sklá – označí 22 polí (fields of view), na ktorých zaznamenal na základe merania zmien denzity a iných parametroch

abnormity. Týmto nálezom sú dané koordináty v osi x a y, sú uložené do databázy. „Review scope“ pripomína štandardný mikroskop, ale jeho funkcie sú rozšírené o automatizované funkcie, ktoré koordinujú objektívy a klávesnicu, taktiež má kameru, ktorá prečíta – identifikuje konkrétne vyhodnocované sklo podľa kódu a „vyberie“ jeho sken z uloženej databázy a odošle koordináty do mikroskopu, aby umožnil cytológovi navigáciu po 22 označených poliach pomocou navigačnej páčky. Prostredníctvom nej sa dá pohybovať v smere dopredu aj nazad, zároveň môže cytológ meniť objektívy alebo označovať nálezy vlastnými značkami. Ak skríner neidentifikuje žiadne abnormality v označených poliach, prípad je kompletizovaný a vyhodnotený ako negatívny. Pokiaľ sú prítomné abnormálne bunky v ktoromkoľvek poli, musí byť prezreté celé sklo použitím funkcie Autoscan. ThinPrep Imaging Systém uvádza štatisticky vyššiu senzitivitu v detekcii ASC-US a závažnejších abnormalít v porovnaní s manuálnym skrínigom (82 % versus 76 %), bez toho aby sa znížila špecificita. V rôznych štúdiách je dokumentovaná zvýšená detekcia SIL (skvamóznej intraepitelovej lézie). Následné rozdeľovacie štúdie, ktoré porovnávali náter versus TIS na ThiPrep preparátoch zistili signifikantne vyššiu detekciu HSIL (CIN 2 a 3) pomocou TIS. Keďže 22 polí označených v TIS obsahuje v priemere 25 % Thin Prep buniek, tento systém zvyšuje produktivitu práce vyradením negatívnych nálezov vyhodnotením len 22 polí. Thin Prep TIS zároveň vyžaduje použitie Thin Prep Pap farbenia, ktoré upravuje farbiteľnosť jadier metaplastických buniek a endocervikálnych buniek pre potreby skenera. So zvýšenou záchytnosťou falošne negatívnych nálezov sa zvyšuje aj cena. V systéme kontroly kvality je kľúčovou aj otázka, či je pomer nákladov a benefitov podporený finančnou refundáciou zo strany zdravotných poisťovní. V našej krajine však tieto procedúry nie sú preplácané z prostriedkov zdravotného postenia, nemáme v systéme výkonov konkrétne zodpovedajúce kódy, a preto sa tieto automatizované skríningové systémy zavádzajú v laboratóriách s vysokým objemom práce, kde benefity túto investíciu prekryjú.

Obr. 47 Zariadenia na automatizované spracovanie materiálu v cytologickom laboratóriu

11 TELECYTOLÓGIA

Telepatológia je definovaná ako prenos digitálnych patologických obrazov makroskopických a mikroskopických nálezov cez telekomunikačné siete na rôzne vzdialenosti za účelom diagnostiky, na archiváciu alebo výučbu. Telecytológia je jej súčasťou. Prvýkrát bola aplikovaná v cervikálnej cytológii a odvtedy jej využitie expanduje. Rozlišujeme tri typy využitia mikroskopickej digitalizácie: prvým je **statické** využitie. Patológ selektuje oblasti záujmu, zameria ich kamerou a digitalizuje a posiela internetom. Druhý spôsob je **dynamický** (rela-time/live microscopy), kedy naživo premieta a vysiela obraz recipientom za účelom telekonferencie naživo. Má uplatnenie napríklad pri rýchlej peroperačnej diagnostike alebo pri ROSE – FNA. Tretím typom je tzv. **virtuálna mikroskopia** – sklo je oskenované a konvertované do digitalizovaného obrazu. Špeciálny software umožňuje simulovať panoramatiku a zväčšovanie obrazu podobne ako pri konvenčnom mikroskopovaní. Takto je umožnené komukoľvek a kdekoľvek na svete prezrieť sklá pomocou tzv. whole slide imaging (WSI) technológie prostredníctvom internetu. Využitie WSI a virtuálnej mikroskopie je otázkou blízkej budúcnosti, ak nie súčasnosti. Digitálna patológia/digitálna cytológia má svoje využitie hneď vo viacerých už spomínaných oblastiach, vrátane využitia na rýchlu peroperačnú diagnostiku, ROSE pri tenkoihlovej aspirácii a na konzultácie s rýchlou odpoveďou respondentov. Výhodami digitálnej cytopatológie sú:

- **archivácia** - každé cytologické sklo je jedinečné a neopakovateľné, telecytológia umožní obraz uchovať aj pre situáciu, kedy sa sklo poškodí a znehodnotí;
- **telekonzultácia** - digitálne údaje zabezpečujú trvale reprodukovateľný záznam v rôznych zväčšeniach, čo možno využiť pri hodnotení PAP sterov a negynekologického materiálu, je ideálny na **telekonzultáciu** pri eliminácii fyzického zasielania skiel. Predíde sa tak možnosti rozbitia skla a šetrí sa čas i finančné prostriedky;
- **edukácia** - je výborným zdrojom informácií na edukáciu. Učenie formou virtuálnej mikroskopie je veľmi efektívne, cytologické obrazy je možné zoradiť do databáz prípadov prístupných väčšiemu množstvu cytopatológov bez ohľadu na vzdialenosti. Možné je ich využiť aj na dištančné vzdelávanie vrámci kontinuálneho vzdelávania na telekonferenciách a online seminároch;
- **kontrola kvality** - telecytológia býva využívaná v externých systémoch kontroly kvality už niekoľko rokov. Ide o vyhodnocovanie cytologických oskenovaných preparátov s cieľom hodnotiť diagnostickú kvalitu laboratória, ale využíva sa aj na vedecké účely.

Telecytológia má samozrejme aj limity. Keďže väčšina preparátov obsahuje trojdimenzionálne zhluky, náter je rozprestretý po celom skle, je nutný veľmi starostlivý skríning všetkých plôch, samotné skenovanie býva technicky oveľa problematickejšie ako digitalizácia bioptického skla. Cytológia je založená na hodnotení detailov, ktorých kvalita zobrazenia pri vyššom zväčšení nemusí byť v telecytologickom obraze postačujúca a trvá dlhší čas ako v rutínnej praxi. Telecytológia v každom prípade dynamicky mení charakter tradičnej cytodiagnostiky a je jej budúcnosťou.

12 FORENZNÉ ASPEKTY V CYTODIAGNOSTIKE

12.1 Príčiny sporných výsledkov

Cytodiagnostika je napriek istým konkrétnym morfologickým dobre definovaným znakom zaťažená istou mierou podhodnotenia – falošnej negativity alebo na druhej strane nadhodnotenia – falošnej pozitivity. V tyreoidálnej cytológii sa podľa literárnych zdrojov falošná pozitivita pohybuje medzi 2 – 10 %, falošná negativita 0 – 14 %. V cervikálnej cytológii sa pre prekancerózy falošná negativita pohybuje v rozmedzí 15 – 22 %. Diskrepancie sú spôsobené viacerými faktormi, týkajú sa samotného odberu materiálu, jeho spracovania, rôznych interferujúcich faktorov a v neposlednej miere aj interpretácie morfologických znakov, ktorá varíruje ako medzi jednotlivými odborníkmi, tak u cytopatológa samotného (interobserver a intraobserver variabilita).

12.1.1 Príčiny falošne negatívnych záverov

Dezmoplázia: je charakterizovaná prítomnosťou fibrózy, ktorá môže byť indukovaná rôznymi nádormi. Niektoré nádory sa vyznačujú výraznou fibroprodukciou, ako mamárne, pankreatické karcinómy, karcinómy extrahepatálnych žlčových ciest a iné. V takom prípade fibróza obklopuje nádorové bunky, a tieto sa nemusia dostať do vyšetrovaného materiálu. Pri FNA cytológii sa odporúča použiť negatívny tlak a viaceré vpichy.

Dobre diferencované nádory: niektoré nádorové bunky sú mimoriadne dobre diferencované, a preto s ťažkosťami odlíšiteľné od pôvodných nenádorových. Príkladom sú dobre diferencovaný folikulárny karcinóm štítnej žľazy, dobre diferencovaný hepatocelulárny karcinóm, dobre diferencovaný urotelový karcinóm, či iné. Cytológia má v týchto situáciách obmedzené možnosti, a preto formulácia výsledku i odporúčania by tomu mali zodpovedať.

Faktory odberu a spracovania: niekedy nekoreluje obsah odobratého materiálu so skutočným nálezom, uvedené ložisko nebolo z rôznych príčin zachytené. Šancu zachytiť cieľové štruktúry zvyšuje pri tenkoihlovej aspiračnej cytológii odber pod US - kontrolou, pri odbere z krčka maternice cielený odber z patologických zmien pod kolposkopickou kontrolou. Imperatívom na zopakovanie vyšetrenia je nekorelácia medzi výsledkom cytologického vyšetrenia a nálezmi zobrazovacích metód a inými klinickými nálezmi. Vyšetrenie je nutné zopakovať aj v prípade pretrvávania klinických príznakov napriek negatívnemu výsledku cytologického vyšetrenia. Príkladom z praxe je pretrvávajúce krvácanie pacientky z krčka maternice s negatívnym cytologickým výsledkom, resp. zároveň s negatívnym kolposkopickým nálezom, u ktorej bol následne biopticky verifikovaný endocervikálny

adenokarcinóm. Tieto prípady nekorelácie majú byť poučením a viesť k opatrnosti pri interpretácii výsledkov cytologického vyšetrenia.

Nesprávne spracovanie materiálu: zahŕňa nesprávnu techniku rozteru, nesprávnu alebo nedostatočnú fixáciu, artefakty zo zaschnutia preparátu a chyby vo farbení.

Obskúrne faktory: prítomnosť zápalu, poradiačných zmien, zmien po chemoterapii, krvácanie.

12.1.2 Príčiny falošne pozitívnych záverov

Tehotnosť: v PAP steroch môže zvýšiť veľkosť buniek.

Kontaminácia: vyskytuje sa predovšetkým u materiálov odobratých tenkoihlovou aspiráciou alebo počas spracovania.

Zápal a poterapeutické zmeny: môžu zvyšovať veľkosť buniek, veľkosť jadier, vedú k ich variabilite a iných zmenám, a tým môžu viesť k falošne pozitívnym záverom.

Krvácanie a infarkt: indukujú atypické zmeny.

Neskúsenosť patológa/cytopatológa: determinuje výsledok v zmysle falošne pozitívneho ale aj opačne - falošne negatívneho nálezu. Preventívnym opatrením je edukácia a konzultácia s erudovaným kolegom, a/alebo supervízia začínajúcich cytopatológov. Súčasťou internej kontroly kvality je kontrola menej erudovaných kolegov, revízie falošne pozitívnych či negatívnych nálezov, revízie prípadov s novodiagnostikovanou malignitou.

Inter- a intraobservačná variabilita hodnotenia: cytodiagnostika je zaťažená subjektívnou chybou, ktorej hladina varíruje medzi jednotlivými hodnotiacimi ako aj u každého konkrétneho cytopatológa – hovoríme o inter- a intraobserver variabilite. Tento známy fakt je prezentovaný vo viacerých literárnych zdrojoch a je predmetom mnohých minulých aj recentných štúdií.

12.2 Cytologické vyšetrenie v súdnom spore

Trestných oznámení v súvislosti s cytológiou nebolo doposiaľ na Slovensku veľa, avšak podobne ako je to v iných krajinách, možno očakávať stúpajúci trend, predovšetkým v oblasti cervikálnej cytológie. V kontexte propagácie Národného skríningového programu a uvedenia organizovaného skrínigu rakoviny krčka maternice do praxe, možno očakávať okrem zvýšeného záchytu dobre liečiteľných prekanceróz krčka maternice aj nárast podaní pacientok pre zanedbanie diagnostickej a liečebnej staroslivosti s rozvojom pokročilého karcinómu krčka maternice, alebo trestných oznámení z dôvodu „nadliečenia“. V tejto súvislosti môžu nastať nasledovné situácie: pacientka sa pravidelných cytologických vyšetrení vrámci skrínigu rakoviny krčka maternice nezúčasťňovala a rozvinul sa u nej pokročilý karcinóm. V druhej

modelovej situácii má pacientka karcinóm napriek intervalovým návštevám u gynekológa, neboli využité všetky dostupné klinicko/diagnostické možnosti na záchyt karcinómu. Posudzovanie vtedy patrí do kompetencie odbornej spoločnosti. Treťou situáciou je, keď napriek využitiu všetkých dostupných a obligátnych klinicko-diagnostických postupov bol výsledok PAP testu (cytologického vyšetrenia steru z krčka maternice) negatívny, karcinóm sa vyvinul a následným bioptickým vyšetrením bol potvrdený. Z archivovaných a opätovnému prešetreniu dostupných skiel, sa možno v kontrolnom prešetrení dopátrať, či bolo alebo nebolo možné toto ochorenie zachytiť v prekanceróznom štádiu. Úloha revízie patrí do rúk erudovaných špecialistov – gynekocytopatológov. Keďže onkocytologické vyšetrenie buniek krčka maternice naďalej zostáva kľúčovým nástrojom v skríningu rakoviny krčka maternice, očakávame rastúci trend požiadaviek na prehodnotenie pôvodne negatívneho PAP testu. A preto je na mieste vypracovať štandardné postupy revízií a objektivizáciu revízie tak, ako je to v iných krajinách. PAP test, ako sa nazýva cytologické vyšetrenie z krčka maternice, naznačuje, že ide o diagnostický test, kde s akcentáciou na „test“ v súdnych sporoch podčiarkuje výpovednú hodnotu diagnostického záveru, nie konečnej diagnózy. Ako každý test, nesie v sebe istú mieru zlyhaní, ktoré nemožno úplne eliminovať. Podľa štúdií je toto zlyhanie 0,321 %, pre skvamózny karcinóm jeden falošne negatívne diagnostikovaný na 188 tisíc vyšetrení, a jeden prehliadnutý adenokarcinóm na 20 tisíc vyšetrení. Horšie výsledky pre adenokarcinóm súvisia s faktom, že cervikálna cytológia nie je určená ako primárny skríningový nástroj na záchyt tohto typu ochorenia. Adenokarcinóm krčka maternice rastie väčšinou hlbšie v kanáli a cieľové bunky sú ťažšie dostupné odberu. Údaje primárne falošne negatívnych prípadov pre prekancerózy sú samozrejme vyššie, pohybujú sa v rozmedzí 15 – 22%. Nenulová chybovosť PAP testu je kompenzovaná množstvom opakovaní. Aj keď má kampaň Skríningu rakoviny krčka maternice primárne zvýšiť záujem o cytologické vyšetrenie, zamlčovanie faktu istej miery jeho chybovosti naštrbuje dôveru v samotný skríning, vyvoláva nadmerné očakávania a tiež zvyšuje „pohotovosť“ pacientok k žalobám.

V súčasnosti je prehodnocovanie sporných nálezov úlohou erudovaného cytopatológa, ktorý po oboznamení sa s celou históriou predchorobia, ako aj s histologickým nálezom, prehodnocuje sklá neobmedzený čas. V modelovej situácii bolo zistené, že revidujúci cytopatológ znalý histórie prípadu s neobmedzeným časom na revíziu, je schopný nájsť sporné aj minimálne zastúpené abnormity, tzv. „litigation cells“ – bunky právnej zodpovednosti. Je namieste objektivizovať revízie sporných prípadov a zohľadniť viaceré faktory, ktoré mohli k prehliadnutiu nálezu prispieť. Situácia „prehliadnutia“ diagnostických buniek býva navodená viacerými sťažujúcimi podmienkami pozadia, prekrytia a navrstvenia buniek. Je taktiež známy

rozptyl v hodnotení aj u erudovaných dlhoročných skrínerov a cytopatológov. Pri vyžiadanej revízii PAP testu ide väčšinou o prípady hodnotené skrínermi – laborantami so špecializačnou skúškou v odbore klinická cytológia, ktorí pozrú väčšinu skrínovaných skiel a z nich vyradia cytopatológovi do druhého čítania sklá s abnormalitami. Denný pracovný výkon skrínerov sa pohybuje 60 – 100 skiel a možnosť prehliadnutia tu je, najmä v kategórii nálezov bližšie neurčeného významu ako ASC-US (atypické skvamózne bunky bližšie neurčeného významu), ASC-H (atypické skvamózne bunky, nemožno vylúčiť ťažkú dyspláziu) a AGC (atypické žľazové bunky). Základným princípom prehodnotenia „pochybenia“ by mal byť tzv. „zaslepený reskríning medzi viacerými sklami“ alebo „ Multiple slide blinded rescreening“, ktorý aplikujú viaceré krajiny. Jeho štatistická významnosť je nasledovná: ak je údajne falošne negatívny nález u dvoch z desiatich reskrínerov slepého pokusu vyhlásený za negatívny, je vysoko prekročená miera náhodnej negativity, nález je sporný a nie je potrebné ho opätovne prešetrovať. Takýto postup bol prijatý väčšinou odborných spoločností v USA, aplikujú ho do praxe napríklad cytológovia v Španielsku. Ak nastala chyba na úrovni hodnotenia lekárom – cytopatológom, „zaslepená“ revízia prebieha obdobne a je vykonaná viacerými cytológmi. Účinným nástrojom v predchádzaní falošne negatívnym a falošne pozitívnym nálezom je cytologicko – histologická korelácia a tiež náhodný reskríning negatívnych nálezov, ktorý by sa mal týkať minimálne 10 % všetkých negatívnych cervikálnych cytológií. Ide o účinné mechanizmy kontroly kvality laboratória.

Na pozadí uvedenia Národného skrínigového programu a Skríningu rakoviny krčka maternice by mali byť publikované štandarné pracovné postupy pre cytologické laboratóriá vo forme odborného usmernenia a tiež vytvorené štandarné postupy pre revíziu sporných cytologických nálezov. Štandardné revízne postupy ako smernice pre nezaujaté, objektívne hodnotenie sporných cytologických nálezov v prebiehajúcich alebo hroziacich súdnych sporoch by spolu s primeranou edukáciou odbornej aj pacientskej verejnosti mohli viesť k redukcii týchto sporov a nákladov.

12.3 Forenzná cytológia

Cytologické vyšetrenie je v individuálnych prípadoch možné využiť vo forenznej praxi s cieľom objasniť forenzné otázky. Používa sa aj vo vedeckých štúdiách s forenznou tematikou. Hodnotia sa získané bunky, ich stav, pôvod, charakter buniek, chorobné zmeny. Exfoliatívna cytológia (stery z povrchov slizníc, povrchu tela, predmetov, šatstva) umožňuje získanie buniek na následné DNA analýzy, imunohistochemické alebo molekulové vyšetrenia. Cytomorfometrickými analýzami z buniek sterov z bukálnej sliznice sa zistilo, že s vekom

rastie veľkosť jadra a zmenšuje sa celková veľkosť bunky, tým sa zvyšuje nukleocytoplazmatický pomer. Ide o sľubný údaj, využiteľný pri identifikácii a určovaní veku neznámej osoby. Vyšetrením prítomnosti spermií v steroch z genitálií, povrchov tela a povrchov predmetov a šatstva napomáha cytológia v kombinácii s inými testami pri objasňovaní rôznych sexuálnych činov. Je taktiež substrátom na získanie genetického materiálu na genetické analýzy. V prípade negatívnej cytológie, možno dôkazom prítomnosti kyslej fosfatázy vylúčiť falošnú negativitu cytologického steru, napríklad pri oligospermii alebo azoospermii páchateľa. Ide o test veľmi rýchly, s vysokou negatívnou prediktívnou hodnotou. Treba však mať na pamäti, že v prípade pozitívneho fosfatázového testu môžu kyslú fosfatázu produkovať aj žliazky ženskej prostaty. Taktiež cytologicky určujeme prítomnosť cudzích súčastí, napríklad spóry Lykopódií po použití kondómu, alebo rozsievok po utopení.

Možnosti využitia cytologického vyšetrenia vo forenznej medicíne v prehľade:

- určenie prítomnosti buniek na mieste činu, na predmetoch a iných materiáloch
- izolácia, identifikácia a príprava preparátov
- imunohistochemické vyšetrenie na dôkaz humánneho alebo nehumánneho pôvodu buniek
- cytologická diagnostika sexuálnych činov (spermie, substancie spermy na obeti alebo materiáloch)
- dôkaz použitia kondómu
- dôkaz buniek rôznych častí tela (vagina, orálne, análne, penilné)
- dôkaz rozsievok pri utopení
- imunohistochemický dôkaz krvnej skupiny

ZÁVER

Miesto cytodiagnostiky v prebioptickom diagnostickom procese je nezastupiteľné a neodškriepiteľné. Napriek tomu, že si uvedomujeme jej limity, benefity tohto vyšetrenia nemožno opomínať: bezpečnosť, rýchlosť, nízka invazivita a cenová výhodnosť. Technické možnosti využitia cytologického materiálu dnes posúvajú cytodiagnostiku do molekulovo patologickej úrovne a otvárajú tak nové perspektívy. Ide o mimoriadne dynamicky sa rozvíjajúcu oblasť morfologickej diagnostiky, ktorá má v rutínnej práci patológa rovnocenné miesto. Nové počítačové technológie zvyšujú efektivitu práce na predanalytickej aj analytickej úrovni. Zároveň do praxe vstupuje telecytológia, ktorá ponúka archiváciu, komunikáciu a edukáciu na celosvetovej úrovni. Úlohou súčasných patológov je viesť mladých kolegov ku klinickej cytológii a vychovať tak novú generáciu cytodiagnostikov. Diagnostický proces je tímovou prácou morfológov a klinických lekárov. Vzájomné zdieľanie informácií, korelácia nálezov a komunikácia sú základom konštruktívnej medziodborovej spolupráce.

Pokým budú funkčné tieto mechanizmy a budeme mať na zreteli výhody, limitácie aj možnosti cytodiagnostiky, o budúcnosť slovenskej klinickej cytológie sa netreba obávať.

LITERATÚRA

1. ADAM, P. et al. *Cytologie mozkomíšního moku* [CD-ROM]. Pardubice: SEKK, 2002.
2. AL-ABBADI, M.A. Basics of cytology. *Avicenna Journal of Medicine.* 2011, vol. 1, no. 1, s. 18-28. ISSN 2231-0770. e-ISSN 2249-4464.
3. ALLERY, J.P., TELMON, N., BLANC, A., MIEUSSET, R. a ROUGE, D. Rapid detection of sperm: comparison of two methods. *Journal of Clinical Forensic Medicine.* 2003, vol. 10, s. 5-7. e-ISSN 1532-2009. ISSN 1353-1131.
4. BIBBO, M. a WILBUR, D. *Comprehensive cytopathology*. 4th ed. London: Elsevier Saunders, ©2015. 954 s. ISBN 978-1-4557-5195-2. e-ISBN 978-0-323-26576-8.
5. BODNÁR, J., GLASHUTNEROVÁ, D., GOGA, M., HICÁROVÁ, L. a RICHNAVSKÝ, J. *Praktická cytodiagnostika*. Košice: BB Health, 2015. 100 s. ISBN 978-80-8129-037-4.
6. BÖHMER, D., DANIŠOVIČ, Ľ. a REPISKÁ, V. *Lekárska biológia a genetika 1*. 2. vyd. Bratislava: Univerzita Komenského, 2020. 101 s. ISBN 978-80-223-4922-2.
7. CHAUDHARY, R., SAHNI, P., SHYLAJA a PATEL, A. Age estimation by exfoliative cytology: new era of noninvasive forensic science. *International Journal of forensic Odontology*. 2018, vol. 3, no. 1, s. 40-43. ISSN 2542-5013. e-ISSN 2542-5021.
8. CIBAS, E.S. a DUCATMAN, B.S. *Cytology diagnostic principles and clinical correlate.* 5th ed. Philadelphia: Elsevier, 2021. 659 s. ISBN 978-0323-63636-0.
9. ČAPKOVÁ, J. a GALGONKOVÁ, P. Pneumologická cytodiagnostika – state of the art. *Česko-slovenská patologie a soudní lékařství.* 2019, roč. 55, č. 1, s. 24-33. ISSN 1210-7875.
10. DAVIDSON, B. Molecular testing on serous effusions. *Diagnostic cytopathology*. 2021, vol. 49, no. 5, s. 640-646. ISSN 8755-1039. e-ISSN 1097-0339.
11. DETTMEYER, R.B. *Forensic histopathology*. Cham: Springer international Publishing, 2018. 502 s. ISBN 3-319-77996-6.
12. DUŠKOVÁ, J. Aktuální otázky tenkojehlové aspirační biopsie štítné žlázy. *Česko-slovenská patologie a soudní lékařství*. 2019, roč. 55, č. 1, s. 13-23. ISSN 1210-7875.
13. DUŠKOVÁ, J. Falešne negativní PAP test? Cytopatolog v roli člena skupiny znalců při pozdní diagnóze cervikálního karcinomu. *Česko-slovenská patologie a soudní lékařství*. 2010, roč. 46, č. 3, s. 62-64. ISSN 1210-7875. e-ISSN 1805-4498.
14. DVOŘÁČKOVÁ, J. *Cytologie pankreatu, Manuál EUS-FNA on site.* Praha: Maxdorf, 2013. 212 s. ISBN 978-80-7345-320-6.

15. FONTHAM, E.T H. et al. Cervical cancer screening for individuals at average risk: 2020 guideline update from the American Cancer Society. *CA: A Cancer Journal for Clinicians*. 2020, vol. 70, no. 5, s. 321-346. ISSN 0007-9235. e-ISSN 1542-4863.
16. GATTUSO, P., REDDY, V.B. a MASOOS, S. *Differential diagnosis in cytopathology*. 1st ed. Cambridge: Cambridge University Press, 2010. 721 s. ISBN 978-0-521-87338-3.
17. HAJDU, S.I. a EHYA, H. A Note from History: Foundation of Diagnostic Cytology. *Annals of Clinical & Laboratory Science*. 2008, vol. 38, no. 3, s. 296-299. ISSN 0091-7370. e-ISSN 1550-8080.
18. HORÁČEK, J. a KOBILKOVÁ, J. *Gynekologická cytodiagnostika. Atlas cytohistologických korelací.* Praha: Maxdorf, 2013. 136 s. ISBN 978-80-7345-327-5.
19. ICHO, N. The automation trend in cytology. *Laboratory medicine*. 2000, vol. 31, no. 4, s. 218-221. ISSN 0007-5027. e-ISSN 1943-7730.
20. JIRKOVSKÁ, M. *Histologická technika*. Praha: Galén, 2009. 80 s. ISBN 978-80-7262-263-4 (dotisk).
21. CARON, J.E., YING, Y., YE, Q., CHENG, L.R. a RAO, J.Y. International telecytology: Current applications and future potential. *Diagnostic Cytopathology*. 2019, vol. 47 no. 1, s. 28-34. ISSN 8755-1039. e-ISSN 1097-0339.
22. KOBILKOVÁ, J., LOJDA, Z., ONDRUŠ, J. a BEKOVÁ, A. *Gynekologická cytodiagnostika*. Praha: Galén, ©2000. 109 s. ISBN 80-7262-044-4.
23. KUBÁLEK, V. *Úvod do cytodiagnostiky*. Brno: Institut pro další vzdelávaní pracovníků ve zdravotnictví, 2001. 100 s. ISBN 80-7013-333-3.
24. LACRUZ, C.R., de SANTAMARIA, J.S. a BARDALES, R.H. *Central Nervous System Intraoperative Cytopathology*. Cham: Springer Nature Switzerland, ©2014. 269 s. ISBN 978-1-4614-8428-8. e-ISBN 978-1-4614-8429-5.
25. LIN, O., RUDOMINA, D., FERATOVIC, R. a SIRINTRAPUN, S.J. Rapid on-site evaluation using telecytology: A major cancer center experience. *Diagnostic Cytopathology*. 2019, vol. 47, no. 1, s. 15-19, ISSN 8755-1039. e-ISSN 1097-0339.
26. BABJUK, M., MAREK, J., SMOLOVÁ, H. a DVOŘÁČEK, J. *Onkologická cytologie moči v urologické praxi*. Praha: ISV, 1999. 94 s. ISBN 80-85866-44-7.
27. MEIRSON, T., GIL-HENN, H. a SAMSON, A.O. Invasion and metastasis: the elusive hallmark of cancer. *Oncogene*. 2020, vol. 39, s. 2024-2026. ISSN 0950-9232. e-ISSN 1476-5594.
28. MICHAEL, C. a DAVIDSON, B. Pre-analytical issues in effusion cytology. *Pleura and Peritoneum*. 2016, vol. 1, no. 1, s. 45-56. ISSN 2364-7671.

29. MOYA-SALAZAR, J. a ROJAS-ZUMARAN, V. Eco-Pap: The ecological modification of the Papanicolaou stain for sustainable cervical cancer diagnosis. *Acta cytologica*. 2019, vol. 63, no. 1, s. 35-43. ISSN 0077-0809.
30. NAYAR, R. a WILBUR, D.C. *The Bethesda System for Reporting Cervical Cytology*. 3rd ed. Cham: Springer Nature Switzerland, ©2015. 315 s. ISBN 978-3-319-11073-8. e-ISBN 978-3-319-11074-5.
31. NOVOSELOV, V.P., SAVČENKO, C.V. a CELUJEVA, E.A. *Sudebno-medicinskaja diagnostika vaginaľnovo i bukaľnovo epitelija immunocitochimičeskim metodom*. Novosibirsk: Izd. Nayka, 2009. 136 s.
32. NYKLÍČEK, O. a SLOBODA, J. *Klinická cytologie pro SZP*. Brno: Institut pro další vzdelávaní pracovníků ve zdravotnictví, 1990. 141 s. ISBN 80-7013-064-4.
33. ONDRUŠ, J., DVOŘÁK, V., DUŠEK, L. a MÁJEK, O. *Screening karcinomu děložního hrdla*. 1. vyd. Praha: Maxdorf Jessenius, 2013. 72 s. ISBN 978-80-7345-322-0.
34. PANTANOWITZ, L., PREFFER, F. a WILBUR, D.C. Advanced imanging technology applications in cytology. *Diagnostic Cytopathology*. 2019, vol. 47, no. 1, s. 5-14. ISSN 8755-1039. e-ISSN 1097-0339.
35. PIVOVARČÍKOVÁ, K., PITRA, T. a HES, O. Aktuální pohled na močovou cytologii: Co přináší Pařížská klasifikace? *Česko-slovenská patologie a soudní lékařství*. 2019, s. 34-41. ISSN 1210-7875.
36. DEY, P. *Basic and Advanced Laboratory Techniques in Histopathology and Cytology*. 1st ed. Singapure: Springer Nature Singapure, 2018. 275 s. ISBN 978-981-10-8252-8.
37. RADHAKRISHNAN, S., VENKATAPATHY, R., BALAMURALI, P.D., BABU, P., PRASAD, K.S.V. a THAWFEEK, M. Exfoliative cytology in age estimation. *Journal of Scientific Dentistry*. 2019, vol. 9, no. 2, s. 33-35. ISSN 2277-7687. e-ISSN 2278-3865.
38. REZENDE, M.T., BIANCHI, A.G.C. a CARNEIRO, C.M. Cervical cancer: Automation of Pap test screening. *Diagnostic Cytopathology*. 2021, vol. 49, no. 4, s. 559-574. ISSN 8755-1039. e-ISSN 1097-0339.
39. ROSSI, E.D., MARTINI, M., CAPODIMONTI, S., CENCI, T., BILOTTA, M., PIERCONTI, F., PONTECORVI, A., LOMBARDI, C.P., FADDA, G. a LAROCCA, L.M. Morphology combined with ancillary techniques: An algorithm Approach for thyroid nodules. *Cytopathology*. 2018, vol. 29, no. 5, s. 418-427. ISSN 1365-2303.
40. ROY-CHOWDHURI, S., VANDERLAAN, O.A., STEWART, J.M. a SANTOS, G.C. *Molecular Diagnostics in Cytopathology A Practical Handbook for the Practicing Pathologist*. Cham: Springer Nature Switzerland, 2019. 529 s. ISBN 978-3-319-97397-5.

41. SIDHAM, V. CellBlockistry: Chemistry and art of cell-block making – a detailed review of various historical options with recent advance. *CytoJournal*. 2019, vol. 16, art. no. 12, [30 s.]. ISSN 0974-5963. e-ISSN 1742-6413.
42. SLOBODA, J., MASZTICSOVÁ, G. a DRGONOVÁ, M. *Klinická cytológia*. Martin: Osveta, 1991. 124 s. ISBN 80-217-0460-8.
43. SUNDLING, K. a KURTYCZ, D.F.I. Standardized terminology systems in cytopathology. *Diagnostic Cytopathology.* 2019, vol. 47, no. 1, s. 53-63. ISSN 8755-1039. e-ISSN 1097-0339.
44. ŠIDLO, J., ŠIDLOVÁ, H., ŠIKUTA, J., KURUC, R. a GALBAVÝ, Š. Expert assessment and second look of the results of screening laboratory tests. *Folia Societatis Medicinae Legalis Slovacae*. 2014, vol. 4, no. 2, s. 89-92. ISSN 1338-4589.
45. THRALL, M.J. Automated screening of Papanicolaou tests: A review of the literature. *Diagnostic Cytopathology*. 2019, vol. 47, no. 1, s. 20-27. ISSN 8755-1039. e-ISSN 1097-0339.
46. URAM-TUCULESCU, C.G. a FULLER, C.E. Postmortem Cytology: Alive and well in practice of autopsy and forensic pathology. *Cancer Cytopathology*. 2015, vol. 123, no. 8, s. 447-448. ISSN 1934-662X. e-ISSN 1934-6638.
47. VON KARSA, L., ARBYN, M., DE VUYST, H., DINNER, J., DINNER, L., FRANCESCHI, S., PATNICK, J., RONCO, G., SEGNAN, N., SUONIO, E., TORNBERG, S. a ANTTILA, A. European guidelines for quality assurance in cervical cancer screening. Summary of the supplements on HPV screening and vaccination. *Papillomavirus research*. 2015, vol. 1, s. 22-31. ISSN 2405-8521.
48. VARGA, I., TONAR, Z., BALKO, J., KACHLÍK, D. a HUDÁK, R. *Cytologie*. In: BALKO, J., TONAR, Z. a VARGA, I. (Eds). *Memorix Histologie*. 2. dopl. vyd. Praha: Triton, 2017, s. 15-66. ISBN 978-80-7553-249.
49. XU, H., QIAN, X. a WANG, H. *Practical Cytopathology*. 1st ed. Cham: Springer International Publishing, ©2020. 335 s. ISBN 978-3-030-24059-2.
50. YANG, B. a RAO, J. (Eds.). *Molecular Cytopathology Essentials in Cytopathology.* Series Editor Momin Siddiqui. Cham: Springer International Publishing, ©2016. 285 s. ISBN 978-3-319-30741-1.
51. ZARIKA, A., PRANITA, M. a DEBOJIT, D. Diagnostic utility of cell block in thyroid aspirates. *Journal of Evolution of Medical and Dental Science*. 2015, vol. 4, no. 76, s. 13221-13232. ISSN 2278-4748. e-ISSN 2278-4802.

52. ZÁMEČNÍK, J. (ed.). *Patologie, svazek 1*. 1. vyd. Praha: LD Prager Publishing, 2019. 275 s. ISBN 978-80-270-6457-1.
53. ZAVIAČIČ, M. *The human female prostate: from vestigial skeneś paraurethral glands and ducts to woman's functional prostate.* 1. vyd. Bratislava: Slovak academic press, 1999. 171 s. ISBN 80-88908-50-7.
54. *Eurocytology* [online]. Leonardo Da Vinci project (Lifelong Learning Programme), ©2014. [cit. 2021-05-14]. Dostupné na internetu: https://www.eurocytology.eu/

ZOZNAM SKRATIEK

AGC – atypické žľazové bunky

ALK 1 – Activin receptor-like kinase-1

ASC-H – atypie skvamóznych buniek, nemožno vylúčiť HSIL

ASC-US – atypie skvamóznych buniek bližšie neurčeného významu

AUS/FLUS – atypie bližšie neurčeného významu/folikulárna lézia bližšie neurčená

BAL – bronchoalveolárna laváž

B III. – Bethesda III.

B IV. – Bethesda IV.

B V. – Bethesda V.

BRAF V600E – mutácia BRAF génu

DNA – deoxyribonukleová kyselina

DQ – Diff Quik farbenie

EBV – vírus Epstein-Barrovej

EBUS-FNA – tenkoihlová cytológia pod kontrolou endobronchiálneho ultrazvuku

EBUS – endobronchiálny ultrazvuk

EGFR – receptor epidermáleho rastového faktora

ER – endoplazmatické retikulum

FDA – Food and Drug Administration

FFPE – vo formalíne fixovaný a do parafínu zaliaty materiál

FIS – FocalPoint GS Imaging System

FISH – fluorescenčná in situ hybridizácia

FNA – tenkoihlová aspirácia

HBV, HCV – vírus hepatitídy B a C

HHV-8 – ľudský herpesvírus 8

HPV – ľudský papilomavírus

HSIL – ťažká dysplázia skvamóznych buniek

HTLV-1, HTLV-2 – vírus ľudskej T bunkovej leukémie

LBC – liquid based cytology

LSIL – ľahká dysplázia skavmóznych buniek

MGG – May-Grünwald-Giemsa farbenie

miRNA – mikroRNA

N/C pomer – nukleocytoplazmatický pomer

NGS – next generation sequanation

NIFTP – neinvazívny folikulárny tumor s papilárnymi nukleárnymi znakmi

NK – nukleová kyselina

NSCL – nemalobunkový karcinóm pľúc

PAP farbenie – farbenie podľa Papanicolaoua

PAP test – Papanicolaouv test

PCR – polymerázová reťazová reakcia

PDL-1 – Programmed death-ligand 1

PIK3CA – fosfoinozitid-3-kináza

RAS-p21 – rodina génov zo skupiny protoonkogénov

ROSE – rapid ond site evaluation/hodnotenie na mieste

ROS1 – receptor tyrozín kinázy kódovaný génom ROS1

TERT – telomérová revezná transkriptáza

TICAS – Taxonomic Intracelular Analytical System

TIS – ThinPrep Imaging System

WSI – whole slide imaging

ZOZNAM OBRÁZKOV, SCHÉM A TABULIEK

Obr. 1 Konvenčný náter cervikálnej cytológie, sklo označené QR kódom 1
Obr. 2 Kefkový ster z bronchu, v strede trs respiračných epitélií 2
Obr. 3 Močová cytológia..... 3
Obr. 4 Tenkoihlová aspiračná cytológia štítnej žľazy..... 4
Obr. 5 Odtlačková peroperačná cytológia duktálneho invazívneho karcinómu prsníka 5
Obr. 6 Histologický obraz duktálneho invazívneho karcinómu prsníka..... 6
Obr. 7 Rýchla peroperačná cytológia zoškrabovacou technikou..... 7
Obr. 8 Rýchla peroperačná histológia..... 8
Obr. 9 FNA štítnej žľazy: nehodnotiteľný hemoragický hrubý náter následne spracovaný formou cytoscrape 9
Obr. 10 Materiál po zoškrabaní zaliaty do parafínu, na skle rezy..... 10
Obr. 11 Cytoscrape k obr. 9: na lyzovanom hemoragickom pozadí hodnotiteľné tkanivové mikrofragmenty štítnej žľazy 11
Obr. 12 Cytoscrape: imunocytochémia, OSCAR +, fragmenty papilárneho karcinómu štítnej žľazy 12
Obr. 13 Cytoscrape: imunocytochémia, CK19+, fragmenty papilárneho karcinómu štítnej žľazy 13
Obr. 14 Porovnanie cytologického obrazu: ThinPrep a konvenčný náter 14
Obr. 15 ThinPrep, interferujúca substancia – lubrikans na pozadí 15
Obr. 16 Pleurálny výpotok – cytocentrifúga, aktivované mezotélie 16
Obr. 17 Centrifúga 17
Obr. 18 Spracovanie materiálu v cytobloku rôznymi metódami 18
Obr. 19 Aspirát uzla štítnej žľazy spracovaný formou cytobloku 19
Obr. 20 FNA štítnej žľazy pacienta z obr. 19 - náter, papilárny karcinóm štítnej žľazy 20
Obr. 21 FNA štítnej žľazy v cytobloku, architektonické a cytologické znaky papilárneho karcinómu 21
Obr. 22 Imunocytochemické farbenie materiálu z FNA štítnej žľazy spracovaného v cytobloku. Nález potvrdzuje diagnózu papilárneho karcinómu, thyreoglobulín+ 22
Obr. 23 Imunocytochemické farbenie materiálu z FNA štítnej žľazy spracovaného v cytobloku. Nález potvrdzuje diagnózu papilárneho karcinómu, CK19+ 23
Obr. 24 Slabo fixovaný cervikálny ster, nález ťažkej dysplázie 24
Obr. 25 Artefakt „corn-flack“ z vysušenia preparátu, v strede ťažko dysplastická bunka 25
Obr. 26 Nehemolyzovaný náter 26

Obr. 27 Fixácia v Carnoy roztoku 27
Obr. 28 Farbenie PAP, cervikálna cytológia 28
Obr. 29 Eco-PAP na ThinPrep preparáte 29
Obr. 30 Cervikálna cytológia, normálny N/C pomer 30
Obr. 31 PAP ster: hrubý nepravidelne distribuovaný chromatín, vysoký N/C pomer 31
Obr. 32 Znaky malignity: nepravidelný hrudkovitý chromatín a nepravidelnosti jadrovej membrány, vysoký N/C pomer 32
Obr. 33 „Špinavé“ nádorové pozadie, FNAC lymfatickej uzliny s metastázou kolorektálneho karcinómu 33
Obr. 34 Bunkový kanibalizmus a nádorová urotélia – močová cytológia 34
Obr. 35 Mitózy v aspiráte lymfatickej uzliny..... 35
Obr. 36 Vakuolizácia cytoplazmy, PAP ster, endometriálny karcinóm 36
Obr. 37 PAP ster - 3D efekt, nádorové bunky endometriálneho karcinómu 37
Obr. 38 Vizualizované prominujúce jadierka, PAP ster, endocervikálny adenokarcinóm 38
Obr. 39 Bunky malígneho melanómu v pleurálnom výpotku, hrudky melanínu v cytoplazme 39
Obr. 40 FNA štítnej žľazy – nukleárne inklúzie v bunkách papilárneho karcinómu 40
Obr. 41 FNA papilárneho karcinómu štítnej žľazy – kalcifikát 41
Obr. 42 Šicí cudzorodý materiál v cervikálnom stere 42
Obr. 43 Archív výsledkov a preparátov 43
Obr. 44 Imunocytochémia: expresia p16 onkoproteínu v ťažko dysplastických bunkách cervikálneho steru ThinPrep 44
Obr. 45 Imunofluorecencia, dôkaz chlamýdií v cervikálnom stere 45
Obr. 46 Imunofluorescencia, dôkaz Mycoplasma hominis v cervikálnom stere 46
Obr. 47 Zariadenia na automatizované spracovanie materiálu v cytologickom laboratóriu 47

Schéma 1 Spracovanie materiálu pri EBUS-FNA pri ROSE 47
Schéma 2 Fenotypové znaky malígneho nádoru 74
Schéma 3 Postupy pri spracovaní vzoriek a príprave preparátov pre molekulárne techniky 76

Tab. 1 Charakteristiky benígnych a malígnych nádorov 63